1897
Lane Medical Library

Aus der Königlichen chirurgischen Klinik zu Greifswald.

Zur Casuistik der osteomyelitischen Nekrose an der Epiphyse langer Röhrenknochen.

Inaugural-Dissertation

zur

Erlangung der Doctorwürde

in der

Medicin, Chirurgie und Geburtshülfe,

welche nebst beigefügten Thesen

mit Zustimmung der Hohen Medicinischen Fakultät

der Königl. Universität zu Greifswald

am

Freitag, den 16. Juli 1897

Nachmittags 1 Uhr

öffentlich verteidigen wird

Albert Schütze

approbierter Arzt

aus Berlin.

Opponenten:

Herr Dr. med. Wilhelm Gehrke, Assistent am hiesigen hygienischen Institut.

Herr Dr. med. Franz Roesky.

Greifswald.

Druck von Julius Abel.

1897.

Digitized by the Internet Archive
in 2026

https://archive.org/details/IA40154003_0183

Seinen teuren Eltern.

Es ist eine durch langjährige klinische Erfahrungen und experimentelle Untersuchungen erhärtete Thatsache, dass die acute infectiöse Osteomyelitis das Bestreben zeigt, sich in der Gegend der knorpligen Epiphysenlinien, und zwar ganz überwiegend an der diaphysären Seite derselben bei jugendlichen Individuen zu localisieren. Den Grund für diese eigentümliche Erscheinung haben wir lediglich in den anatomisch-physiologischen Verhältnissen des wachsenden Knochens zu sehen, welcher eine Lieblingsstätte für das Auftreten des Krankheitsprocesses darstellt und eine besondere Empfänglichkeit für die Invasion des osteomyelitischen Virus besitzt. Es entfaltet nämlich an den am häufigsten von der Affection betroffenen Epiphysengegenden, die eine besondere Wachstumsintensität erkennen lassen, das pathologische Irritament, wie Wegner bezüglich der syphilitischen Osteochondritis betont, seine intensivste Wirkung und ruft dort die schwersten Veränderungen hervor, wo ein bestehender stärkerer physiologischer Reiz den geeigneten Boden hierzu geschaffen hat.

Die für den Sitz der in Rede stehenden Erkrankung in Betracht kommenden anatomisch-physiologischen Momente: die langsame Durchströmung des Blutes durch die in ihrem Lumen erweiterten Capillaren, in welche die bedeutend engeren arteriellen Gefässe nach E. Neumann mit plötzlicher trichterförmiger Anschwellung des Lumens einmünden, die fortwährende Neubildung von Capillaren vorwiegend in den Wachstumsgebieten, wodurch „diverticelartige Ausbuchtungen der Capillarwände“ gebildet werden, endlich

noch die gebesserten Nutritionsverhältnisse an dem wachsenden Knochen, — diese Vorgänge sind es besonders, welche grossenteils nur an solchem ausgeprägt, uns recht wohl als geeignete Vorbedingungen für die Localisation des osteomyelitischen Processes an den schneller wachsenden Teilen der einzelnen Skelettabschnitte imponieren können, wenn wir in Erwägung ziehen, dass gerade an diesen Stellen die Krankheitsherde mit besonderer Deutlichkeit und Intensität in die Erscheinung treten. Für das seltene Vorkommen der Erkrankung an dem schwächer wachsenden Diaphysenende wäre noch die Verlaufsrichtung der Arteriae nutritiae verantwortlich zu machen, die bei ihrem Durchtritt durch die Corticalschicht gegen den im Wachstum zurückbleibenden Knochenabschnitt hinziehen, obgleich es, wie Lexer bemerkt, „bei dem weiten und ausgedehnten Capillarnetz des Markes fast unmöglich erscheint, dass dem einen Diaphysenende das Blut stärker, dem anderen schwächer zuströmt, und so das Haften der Mikroorganismen an dem einen Ende erschwert, an dem anderen erleichtert ist, wie letzteres Bobroff annimmt."

Aber diese Betonung der Osteomyelitis als einer Krankheit der Wachstumsperiode soll keineswegs bedeuten, dass ihr Vorkommen ausschliesslich auf die Zeit beschränkt ist, in welcher der Knochen noch im Wachstum begriffen, und der Ossificationsprocess noch nicht abgeschlossen ist.

Wie aus den zahlreich aufgeführten Statistiken hervorgeht, beobachtet man auch eine Osteomyelitis der Erwachsenen, wenn wir es auch als feststehendes Factum ansehen müssen, dass die acute Osteomyelitis meist jugendliche Individuen befällt. Nach Haaga's Zusammenstellung von 411 Beobachtungen tritt sie am häufigsten in der Zeit vom 13. bis 17. Lebensjahre auf (42%), während das dritte Decennium (9,2%), in dessen zweiter Hälfte der Process bereits selten zu werden anfängt, wenig betroffen ist. Das vierte Jahrzehnt ist mit 2,67% der Gesamtzahl an der Erkrankung beteiligt, auf das

fünfte fallen nur noch 1,94 %; das sechste und siebente weisen keine Fälle mehr auf. Nach Haaga's statistischen Angaben erlischt also mit dem 20. Lebensjahr die Disposition fast ganz, während Garrè die Grenze ins 25. Lebensjahr verlegt wissen will, da von Gegenbaur u. A. der Nachweis gebracht ist, dass z. B. die distale Femurepiphyse bis zu diesem Jahre erhalten bleiben kann. Solange aber die Epiphysen noch nicht verknöchert sind, können wir schlechterdings nicht von einer Beendigung des Ossificationsprocesses sprechen, und bis zu dieser Zeit bestehen eben die für die Stationierung der im Blute circulierenden Kokken günstigen Vascularisationsverhältnisse des wachsenden Knochens weiter. Lohmann, welcher an der Hand von 19 Fällen, denen er 2 neue Beobachtungen aus der Greifswalder Klinik hinzufügt, die primären Osteomyelitiden der Erwachsenen zusammengestellt hat, fand, dass von den 21 Kranken 14 das 24. Lebensjahr überschritten hatten, von denen die 2 ältesten im Alter von 50 und 54 Jahren standen, während sich die übrigen 7 Fälle auf die Zeit diesseits der oben bezeichneten Altersgrenze verteilten.

Interessant erscheint, dass es sich 6mal um die sonst selten auftretenden Herde in der Epiphyse mit anschliessender Gelenkvereiterung gehandelt hat. Der Verlauf wird bei einem recht ansehnlichen Procentsatz als ausserordentlich schwer geschildert, insofern als 8 Kranke an der Infection zu Grunde gingen. In dem reichen Material der Tübinger Klinik sind von über 500 Fällen primärer acuter Osteomyelitis 14 Erkrankungen bei Erwachsenen beobachtet worden, und nach dieser Zusammenstellung entfallen 2—3 % der „primären eitrigen Knochenentzündung" auf Individuen über 25 Jahre, während sich 93—95 % auf das jugendliche, unterhalb dieser Grenze gelegene Alter zurückführen lassen. Der Rest von 3—4 % kommt auf Rechnung der recidiven Osteomyelitis.

Der Zweck dieser statistischen Zusammenstellungen, die

leicht noch erweitert und vervollständigt werden könnten, ist nur der, an der Hand von Zahlen nachzuweisen, dass die acute infectiöse Osteomyelitis vornehmlich eine Krankheit der Wachstumsperiode ist, wenngleich auch das Greisenalter dieser Affection gegenüber keine absolute Immunität besitzt, wie eine von Garrè gemachte Beobachtung zeigt, nach welcher eine Patientin in ihrem 62. Lebensjahre einem acuten Nachschub einer Knochenmarkentzündung erlag, die 2 Jahre vorher als primäre Form eingesetzt hatte. Jedenfalls spielen bei der Bevorzugung des jugendlichen Alters, welche, wie oben erwähnt, eine Erklärung in den eigentümlichen anatomisch-physiologischen Einrichtungen findet, die durch die Wachstumsperiode der Knochen gegeben sind, die Circulationsverhältnisse eine entscheidende Rolle. Durch die Umbiegungen der Capillargefässe und deren Erweiterungen an der epiphysären Knorpelschicht wird eine Verlangsamung des Blutstroms geschaffen, welche das Haftenbleiben speciell pathogener Mikroben begünstigt, insofern als diese hier einen geeigneten Nährboden für ihre Ansiedlung und Weiterentwicklung finden und von hier aus siegreich vordringend, oftmals zur Quelle schwerster Leiden werden und die gefährlichsten Complicationen im Gefolge haben, welche selbst bei sachgemässer Behandlung nicht selten den Exitus letalis unter dem klinisch ausgesprochenen Bilde der Pyämie nach sich ziehen. „Vielleicht mehr als jedes andere Organ ist also der Knochen in der Periode des Wachstums“, wie Jordan hervorhebt, „für die pyogene Infection empfänglich.“

Welches ist denn nun das schädliche Moment, und aus welchen Factoren setzt sich das osteomyelitische Virus zusammen, welches die scheinbar spontan auftretende Knochenmarkentzündung hervorruft? Die Forschung nach dem Agens dieser Krankheit ist für uns von grosser wissenschaftlicher Bedeutung, da die Entwickelung ihrer Lehre mit den bakteriologischen Anschauungen des letzten Jahrzehnts, deren Spiegelbild sie gleichsam darstellt, aufs engste verknüpft ist. Die Wichtig-

keit der Krankheit an sich, vor allem aber das geheimnisvolle Dunkel, welches bei dem Fehlen einer sichtbaren Eingangspforte über die „scheinbar aus heiler Haut“ entstandene Krankheit ausgebreitet lag, bildeten einen mächtigen Trieb zu gründlichen Untersuchungen bakterieller sowohl wie experimenteller Natur, und die Forscher verschiedener Länder, nicht zum geringsten die deutschen, wetteiferten, angespornt durch die Sonderstellung, welche die acute infectiöse Osteomyelitis unter den chirurgischen Wundinfectionskrankheiten einnimmt, in der Lösung der Frage nach der Ätiologie der eitrigen Knochenmarkentzündung.

Der Annahme, dass es sich um einen „Osteomyelitiscoccus“ handele, begegnen wir schon in den Schriften der älteren Zeit; aber das eigentliche Wesen und die Genese der Krankheit ergründet zu haben, dieses Verdienst gebührt erst der Forschung namentlich der letzten 10—12 Jahre, und wir sind nach dem heutigen Stande der Dinge wohl berechtigt, mit Jordan die Osteomyelitis als eine „der gründlichst erforschten Mikrobenaffectionen“ zu bezeichnen.

Den ersten Schritt zur Auffindung des Krankheitserregers that Pasteur, welcher im Jahre 1880 auf Veranlassung Lannelongue's den Eiter einer Tibiaosteomyelitis bakteriologisch untersuchte und einen Mikroorganismus fand, der sich in seinen Eigenschaften mit dem Coccus der Furunkulose identisch erwies, ein Befund, welcher Pasteur dazu veranlasste, die acute Osteomyelitis als einen „Knochenmarksfurunkel“ zu bezeichnen. Weitere Untersuchungen folgten von Ogston, dem in einem Falle der Nachweis von Staphylokokken in grosser Menge gelungen war, und von Becker, welcher die in 5 beobachteten Osteomyelitisfällen gefundenen Kokken in Reinculturen züchtete, ihr specifisches Verhalten feststellte und ihre pathogene Dignität an Tierversuchen erprobte und begründete. Nach artificiell angelegter subcutaner Fractur wurden Reinculturen des „Osteomyelitiscoccus“ in die Vena jugularis bei Kaninchen injiciert, welche Eiterung der

Knochen an der Bruchstelle zur Folge hatten, die eine Ähnlichkeit mit der bei der spontanen Osteomyelitis des Menschen auftretenden erkennen liess.

Die nach diesen Untersuchungen nunmehr naheliegende Annahme, dass der zu den Experimenten benutzte Mikrococcus der specifische Erreger der Krankheit sei, konnte durch die folgenden Untersuchungen von Rosenbach widerlegt werden, welcher die Identität des Becker'schen Mikroben mit dem von ihm genau beschriebenen Staphylococcus aureus feststellte, der bei allen möglichen Arten von Eiterung vorkommt. Wohl aber konnte er die Tierversuche Becker's, welche er mit dem aus Lippenfurunkeln gezüchteten Staphylococcus aureus nachprüfte, durch seine positiven Resultate bestätigen, ebenso wie Krause, der im Eiter von drei Nackencarbunkeln den Staphylococcus aureus nachwies und durch mikroskopische, culturelle und an Tieren angestellte experimentelle Untersuchungen zu dem Schluss kam, dass derselbe mit den aus mehreren Osteomyelitisfällen gewonnenen Staphylokokken in seinen Eigenschaften und seinem Verhalten übereinstimme.

Hingewiesen sei ferner auf die interessanten Versuche von Bockhardt, welcher die ätiologische Einheit der Impetigopustel, des Furunkels und der Sykosis durch Inoculationsversuche der bei allen 3 Erkrankungen rein gezüchteten Staphylokokken (des St. aureus und albus) an sich selbst bewiesen hat, und über welche Jordan in seiner eingehenden Arbeit über „die acute Osteomyelitis und ihr Verhältnis zu den pyogenen Infectionen" (Bruns' Beiträge zur klin. Chirurg. Bd. X, Heft 3) ausführlich berichtet.

Erwähnenswert scheinen mir weiterhin die Versuche von Bumm und Büdinger zu sein, deren Ergebnisse recht wohl die Folgerung gestatten, dass bei ganz gesundem Organismus kleine Mengen pyogener Infectionserreger sich als befähigt erweisen, ohne Mitwirkung prädisponierender Momente, ohne

künstliche Herabsetzung der natürlichen Widerstandsfähigkeit der Gewebe, eitrige Reaction an denselben hervorzurufen.

Den schönsten Beweis hierfür liefert uns der bekannte Fall von Selbstinfection Garrè's, des Forschers, der sich rühmen darf, durch seine kühnen Versuche in erster Linie die Identität der bei den verschiedenen Eiterungsprocessen gefundenen Staphylokokken in unanfechtbarer Weise dargethan zu haben. Er war der erste, welcher zur Ergründung dieser Thatsache an sich selbst experimentelle Untersuchungen anstellte und sich eine ganze Agarcultur von Staphylococcus aureus, gezüchtet aus Osteomyelitiseiter, in den gründlich desinficierten linken Vorderarm einrieb. Der Effect war folgender: Um die Basis von Lanugohaaren bildeten sich in rascher Aufeinanderfolge Eiterpusteln, die am nächsten Tage Linsengrösse annahmen und sich nach 4 Tagen zu einem mächtigen Carbunkel entwickelten, dessen Randzone von zahlreichen Furunkeln eingesäumt war. Der Process war begleitet von Achseldrüsenschwellung und hohem Fieber. Aus dem weiteren Verlaufe ist hervorzuheben, dass sich am siebenten Tage die nekrotischen Pfröpfe abstiessen, „und aus mehr als 20 Öffnungen sich Eiter entleerte, aus dessen Culturen stets der Staphylococcus aureus nachgewiesen werden konnte." Heilung erst nach 3 Wochen mit 17 Narben. Impfübertragungen der Staphylokokken-Reincultur in kleine Schnittwunden am Finger, ebenfalls von Garrè ausgeführt, erzeugten eine circumscripte, subepidermoidale, panaritiumähnliche Eiterung.

Durch diese einschlägigen Untersuchungen war also der sichere Nachweis geliefert, dass die acute infectiöse Osteomyelitis nicht einem für sie charakteristischen, pathognomonischen Erreger ihre Entstehung verdankt, und dass sie mithin nicht eine Krankheit „sui generis" ist, sondern durch einen gewöhnlichen Eitercoccus hervorgerufen wird.

Da aber die weiteren Beobachtungen von Rosenbach,[1])

[1]) Rosenbach hat unter 15 Fällen von Osteomyelitis acuta 14 mal den Staphylococcus aureus (davon 1 mal mit St. alb. und 1 mal

Krause und Garrè ein Prävalieren des Staphylococcus aureus vor anderen Bakterien bei dem osteomyelitischen Process in unverkennbarer Weise zeigten, so war damit der Boden geschaffen für die Annahme einer „gewissen Art von Specifität des Erregers", und die eitrige Knochenmarkentzündung wurde eben ausschliesslich als das Werk der Staphylokokken angesehen. Krause ging sogar so weit, wie dies Jordan in seiner oben erwähnten Arbeit ausführt, den Befund der pathogenen Mikroben, des Staphylococcus aureus und des Streptococcus pyogenes, als differential-diagnostisches Hülfsmittel zu verwerten, insofern als nach seiner Meinung sich der Staphylococcus aureus nur bei Osteomyelitis und Carbunkeln nachweisen liess, während die von ihm beobachteten Fälle septischer Eiterungen (Phlegmone, Pyarthros stets auf die Anwesenheit des Streptococcus pyogenes zurückgeführt werden konnten.

Dieses Argument scheint vorzugsweise geeignet, uns zu zeigen, wie fest man noch in den 80er Jahren davon überzeugt war, dass die Osteomyelitis ausschliesslich als eine Staphylokokkenkrankheit anzusehen sei, und auch Cornil und Babes schliessen sich dieser Auffassung durchaus an, indem sie sagen, dass nach den völlig übereinstimmenden Arbeiten mit Sicherheit ein bestimmter Mikroorganismus (Staphylococcus aureus) das ursächliche Moment darstelle und für das Zustandekommen der Krankheit verantwortlich gemacht werden müsse.

Es war nun im Jahre 1887, also vor einem Decennium, als Kraske in einer Sitzung des Chirurgencongresses, gestützt auf die bakteriologischen Untersuchungen, bei denen man in einigen schwersten Fällen Streptokokken mit Staphylokokken

mit Streptococc. pyogenes combiniert) angetroffen und 1 mal den Staphylococc. alb., Krause unter 9 Fällen nur Staphyloc. aureus und alb., Garrè in 3 Fällen den Staphyloc. aureus (1 mal in Mischinfection mit albus).

Colzi züchtete bei 16 Fällen von Osteomyelitis 13 mal den Staphyloc. aureus allein und 3 mal neben diesem noch den albus.

combiniert gefunden hatte, die Möglichkeit betonte, „dass sich vielleicht jeder Mikroorganismus, der pyogene Eigenschaften besitzt, als fähig erweist, für sich allein eine typische Osteomyelitisform herbeizuführen." Diese Vermutung sowohl wie die schon 1878 von Kocher ausgesprochene Anschauung, „dass die acute Osteomyelitis von den übrigen acuten Entzündungen sich durch nichts als ihre Localisation unterscheide", bildeten einen mächtigen Sporn weiterer ätiologischer Forschungen. Durch diese Untersuchungen ist nun der sichere Nachweis geliefert worden, dass neben den Staphylokokken, deren überwiegend häufiges Vorkommen bei der Osteomyelitis Kocher dazu veranlasst hat, diese Erkrankung als „Prototyp der Staphylomykose" aufzustellen, auch der Streptococcus, der Pneumococcus und der Typhusbacillus befähigt sind, sich im Knochenmark einen Herd zu machen und dasselbe in eitrige Entzündung zu versetzen.

Wir können also, wenn wir der Ätiologie Rechnung tragen wollen, nicht mehr von einer Osteomyelitis sprechen, sondern müssen je nach den dieselbe hervorrufenden Mikroben verschiedene Formen derselben aufstellen, von denen jede freilich stets durch den Nachweis der betreffenden Kokkenart sichergestellt sein muss.

Um einen einwandsfreien Beweis zu liefern für den Causalconnex zwischen einem Mikrococcus und der Erkrankung, bei welcher er gefunden ist, sind bekanntlich nach Robert Koch 3 Forderungen zu erfüllen. Erstens gilt es, den nosogenen Mikroorganismus in dem erkrankten Körper nachzuweisen, zweitens, denselben ausserhalb des Organismus auf totem Nährmaterial zu cultivieren und drittens, die Krankheit durch Rückübertragung der Reincultur hervorzurufen. Den beiden ersten Bedingungen ist namentlich durch die Untersuchungen Ogston's, Rosenbach's, Passet's, Garrè's und Hoffa's vollständig Genüge gethan worden. Nur die Lösung der dritten Aufgabe, die Wiedererzeugung des Krankheits-

processes schien Schwierigkeiten zu bereiten, insofern als eine zufriedenstellende Einigung unter den Autoren wegen ihrer oft von einander abweichenden Untersuchungsergebnisse sich nicht erzielen liess.

Erst durch die äusserst interessanten und lehrreichen Arbeiten der letzten Jahre von E. Lexer in Berlin, der sich die Osteomyelitis, ähnlich wie seiner Zeit (1886) W. Müller in Göttingen die Tuberculose, zum Gegenstande gründlicher und ausgedehnter experimenteller Forschungen gemacht hat, ist die Frage, ob und unter welchen Umständen an Tieren eine der Osteomyelitis des Menschen ähnliche Erkrankung hervorgerufen werden kann, und inwieweit die erhaltenen pathologischen Veränderungen sich mit der menschlichen Osteomyelitis vergleichen lassen, endgültig beantwortet worden.

Als Versuchsobjecte wurden 50 Kaninchen und einige Hunde benutzt, denen Reinculturen von Staphylococcus pyogenes aureus, gewonnen aus dem Eiter acuter Osteomyelitisfälle und in Bouillon gezüchtet, in die Vena jugularis externa injiciert wurden, ohne dass zuvor durch traumatische Einflüsse, etwa eine subcutane Fractur, an dem Knochen ein locus minoris resistentiae, und mithin eine günstige Vorbedingung für die Einwirkung des osteomyelitischen Virus geschaffen wurde. Dabei war die Menge der verwandten Flüssigkeit, welche in Dosen von 0,1—0,2 oder 0,2—0,5, auch 0,5—1,0 verabreicht wurde, von hervorragender Bedeutung für die Intensität der Erkrankung und für das frühere oder spätere Eintreten des Todes. In der Regel waren schon wenige Tropfen des virulenten Materials imstande, bemerkenswerte Störungen hervorzurufen. In den leichtesten Fällen, in welchen die Versuchstiere noch etwa 1—2 Wochen nach einer Einspritzung von 0,1—0,2 sich am Leben befanden, waren die Localisationen fast ausschliesslich auf das Knochensystem beschränkt. Je schwerer und schneller der Krankheitsprocess verlief, während dessen schon wenige Stunden nach der In-

jection oftmals Temperaturen über 40° nachgewiesen werden konnten, desto mehr machten die Veränderungen am Knochen anderen Localisationen Platz, die in den inneren Organen, besonders in den Nieren als Eiterherde, auch ganz selten im Biceps brachii und anderen Muskeln anzutreffen waren und nicht selten auch die Gelenke mit ergriffen hatten. Bei den schwersten Formen kam es überhaupt nicht zur Ausbildung bemerkenswerter Veränderungen, und es zeigte sich nach dem in 24 Stunden aufgetretenen Tode bei der Autopsie kein wesentlicher Befund. Interessant ist die Thatsache, dass bei älteren Tieren, bei denen bereits ein Abschluss des Ossificationsprocesses an der Grenze zwischen Diaphyse und Epiphyse vorausgesetzt werden konnte, wie bei ausgewachsenen Kaninchen, nach der Injection von Staphylokokkenculturen fast niemals Veränderungen am Knochen eintraten, sondern an das klinische Bild der Pyämie erinnernde Localisationen, während sich an den Knochen junger Kaninchen die verschiedenartigsten Befunde nachweisen liessen.

Es hat sich nun durch diese Untersuchungen herausgestellt, dass die beim Menschen am meisten von der Osteomyelitis befallenen Epiphysengegenden, das obere Humerus- und Tibiaende und der untere Femurabschnitt, sich auch im Tierexperiment als die am häufigsten erkrankten Stellen erweisen, eine Übereinstimmung, welche es wahrscheinlich macht, dass für die Localisation an diesen Lieblingsstätten gemeinsame Momente verantwortlich zu machen sind, indem nämlich die am häufigsten befallenen Epiphysengegenden eine besondere Wachstumsintensität erkennen lassen.

Können wir schon in diesem anatomischen Verhalten eine grosse Ähnlichkeit mit der Osteomyelitis des Menschen feststellen, so wird dies in noch bedeutend höherem Grade der Fall sein, wenn wir zu weiterem Vergleiche die Form der pathologischen Veränderungen heranziehen. Von diesen sind besonders zu erwähnen die starke Gefässinjection des leicht

vom Knochen abstreifbaren Periostes an der Epiphysengegend, die vom dritten Tage ab aufgetretenen subperiostalen Eiterherde, welche, erst stecknadelkopfgross, am 13. Tage Erbsengrösse annahmen und noch dadurch besonders interessant sind, dass sie am Humerushals und am Hals des Femur localisiert, infolge Perforation in die anstossenden Gelenke zur Vereiterung derselben geführt haben.

Besonders aufmerksam macht Lexer auf die Bildung von oberflächlichen Sequesterchen, die er am häufigsten in der Nähe der oberen Humerus- und unteren Femurepiphyse angetroffen hat, und auf die Seltenheit der Epiphysenherde, bei deren Besprechung er betont, dass „eine grössere und intensivere Beteiligung der Epiphyse, sowie ein Durchbruch in die anliegende Gelenkhöhle nie zur Beobachtung kam, obgleich bei diesen Epiphysenherden die anliegenden Gelenke vereitert waren."

Hingewiesen sei ferner auf die von Lexer mit dem Schimmelbusch-Mühsam'schen Kaninchenеiterbacillus (K. Ei. B.) vorgenommenen Experimente, bei denen über 150 Tiere, hauptsächlich nur junge, 8—10 Wochen alte Kaninchen zur Verwendung kamen. Da es nicht gelang, auf dem Wege der hämatogenen Infection eine Knochenmarkeiterung hervorzurufen, und auch eine directe Infection des Knochenmarks ausser abgekapselten Abscessen in demselben keine Reaction des Knochengewebes zur Folge hatte, nahm Lexer das Trauma zu Hülfe, ein Versuch, der von dem schönsten Erfolge gekrönt war, insofern als auf diese Weise thatsächlich eine Osteomyelitis erzeugt wurde, welche durch die Progredienz der Eiterung, die Mitbeteiligung der benachbarten Muskelinterstitien, durch Zerstörung des Periosts, manchmal auch der Epiphysenknorpelscheibe und schliesslich durch Nekrose des Knochens mit Neubildung einer Knochenschale ein sehr deutliches Krankheitsbild schuf.

Erwähnt seien ferner kurz die Mischinfectionsversuche Lexer's mit dem K. Ei. B. + Staphylococcus oder Staphylococcus + K. Ei. B., weiterhin seine Experimente mit dem Staphylococcus, durch welche es ihm gelungen ist, nach Injection von geringen Mengen abgeschwächter Culturen ein leichteres, allgemeines Krankheitsbild zu erzielen, bei welchem die osteomyelitischen Localisationen sich auf wenige, ja nur auf einen Knochen (recht. Femur eines Kaninchens) beschränkten, und mithin ein der menschlichen Osteomyelitis sehr ähnliches Krankheitsbild hervorgerufen wurde.

Angeführt seien noch die Versuche mit dem Staphylococcus albus, der nach Rodet, Jaboulay, Colzi und Lexer bei genügender Virulenz auch experimentell dieselben Veränderungen wie der Staphylococcus aureus verursacht, ferner Dor's Experimente mit dem Staphylococcus cereus, dann die Untersuchungen über den sehr oft auf corticale Processe beschränkten Streptococcus pyogenes, namentlich von Lannelongue und Achard, die eine weitere Stütze in den Lexerschen Beobachtungen finden.

Gestreift seien zum Schluss noch die Ackermann'schen Experimente mit Bakterium coli, bei denen durch intravenöse Einspritzung an jungen Kaninchen Sequestrationen und Gelenkeiterung erzielt wurden, ferner die Versuche, durch hämatogene Infection mit dem Fränkel-Weichselbaumschen Pneumococcus bei Tieren Osteomyelitis zu erzeugen, welche bisher infolge des sehr schnell wegen acuter Septikämie eintretenden Todes derselben nicht geglückt sind, und endlich noch die mit Typhusbacillen vorgenommenen Experimente, über welche Lexer in „R. von Volkmann's Sammlung klinischer Vorträge Nr. 173“ eingehend berichtet.

Ich glaubte, diese einleitenden Worte bei der Wichtigkeit der in Rede stehenden Erkrankung vorausschicken zu müssen, zumal die Forschungsergebnisse gerade der letzten Jahre ein

reges Interesse für sich in Anspruch zu nehmen vollauf berechtigt sind.

Die Veranlassung zur Abfassung vorliegender Arbeit hat nun folgender Krankheitsfall gegeben, dessen Veröffentlichung ich der Güte des Herrn Geheimen Medicinal-Rat Professor Dr. Helferich verdanke:

Anamnese.

Patientin ist die unverheiratete 17jährige Auguste Dorow, welche in den letzten 2 Jahren als Näherin in Eichen bei Streitzig in der Nähe von Neu-Stettin in Pommern beschäftigt war. Der etwa 56jährige Vater, welcher Arbeiter ist, lebt und ist gesund; die Mutter, welche in den 40er Jahren steht, ebenso 5 Brüder und 3 Schwestern sind am Leben und vollständig gesund. Kinderkrankheiten hat die Patientin nach ihrer Aussage nicht durchgemacht.

Bezüglich der Entstehung ihres jetzigen Leidens giebt sie an, im Winter vorigen Jahres, gegen Ende des Monats November bei einer Arbeit auf dem Felde von einem Jungen hingestossen worden zu sein, so dass sie mit der Aussenseite des linken Oberschenkels auf einen Lehmhügel auffiel. Sie empfand seit dieser Zeit heftige Schmerzen, die zwar in den nächsten Tagen ein wenig nachliessen, es aber der Patientin unmöglich machten, irgendwelche Arbeit vorzunehmen oder auch nur eine Zeit lang ausserhalb des Bettes zuzubringen. Nach dem Falle gelang es ihr noch, sich allein und ohne fremde Hülfe aufzurichten; sie war aber nicht imstande, nach Hause zu gehen, weswegen sie mit einem Wagen dorthin gebracht wurde. Fieber will das Mädchen nach dem Sturz nicht gehabt haben; überhaupt hat sie, abgesehen von einem kleinen Schüttelfrost, den sie am Abend des Unfalltages bekam, der ich später aber nicht wiederholte, keinerlei Störungen in

ihrem Allgemeinbefinden wahrgenommen; Kopfschmerzen oder Unwohlsein will sie nicht gehabt haben; aber eine bedeutende Verminderung in ihrem Appetit und Durststeigerung sind eingetreten. Der Stuhlgang ist immer regelmässig gewesen und einmal täglich erfolgt. Der linke Oberschenkel ist nach den Angaben der Patientin gleich nach dem Fall bedeutend angeschwollen; sie will beobachtet haben, dass am Abend desselben Tages der Knochen „ganz dick" gewesen sei. Die Anschwellung hat in den folgenden Wochen erheblich zugenommen; ebenso hat das Mädchen eine Steigerung der Schmerzhaftigkeit namentlich auf Druck bemerken können, die so heftig war, dass „sie sich vor Schmerz kaum halten konnte." Schon im Laufe der ersten Woche hat sich eine Druckempfindlichkeit im linken Unterschenkel und in der linken Hüftgegend unter vorwiegender Schmerzhaftigkeit der letzteren zu den andauernden, stechenden Schmerzen im linken Oberschenkel hinzugesellt. Kurz nach dem Fall ist auch eine Verdickung in der ganzen unteren Hälfte des rechten Oberschenkels aufgetreten, welche in gleichmässiger Weise ausgeprägt ist und der Patientin anfangs auf Druck heftige Schmerzen bereitet hat, jetzt aber auf Palpation völlig unempfindlich ist. Das Allgemeinbefinden des Mädchens, das kurze Zeit nach dem Sturz ein verhältnismässig gutes gewesen ist, litt in der Folge erheblich unter den Schmerzen; der Schwächezustand wurde allmählich ein so bedrohlicher, dass der Patientin das Abendmahl gereicht wurde, und ihre Familie auf das Schlimmste gefasst war, zumal hohes Fieber an diesem Tage zu den anderen Krankheitserscheinungen hinzugetreten war. Aus ihren etwas unsicheren Angaben lässt sich soviel eruieren, dass die Patientin zuerst 5 Wochen zu Hause ohne ärztliche Behandlung gelegen und versucht hat, durch täglich ausgeführte Hafergrützumschläge die Schwellung und Schmerzhaftigkeit etwas herabzusetzen; erstere ist zwar bestehen geblieben, aber eine geringe Abnahme der Schmerzen will das Mädchen verspürt haben. Auf den Rat eines Arztes

liess sich die Patientin in das städtische Krankenhaus zu Neu-Stettin aufnehmen, wo eine Operation an ihrem linken Beine in Chloroform-Narkose vorgenommen wurde. Nachdem sie dort 4 Wochen gelegen hatte, verliess sie auf Veranlassung des Arztes die Anstalt in gebessertem Zustande; die Schmerzen sowohl wie die Schwellung hatten, wenn auch nur wenig, abgenommen, und das Allgemeinbefinden der Patientin war ein leidlich zufriedenstellendes. Sie verbrachte nun noch 3 Wochen zu Hause im Bett und liess sich dann von ihrem Arzt dazu bestimmen, die hiesige chirurgische Klinik aufzusuchen, in welche ihre Aufnahme am 11. Mai dieses Jahres erfolgte.

Status.

Grosses, blasses, abgemagertes Mädchen.

Temperatur: 39,3 °.

Lungen: ohne Befund.

Herz: Dämpfung normal, Töne schwach, rein. Puls klein, an 120 Schläge in der Minute.

Urin: ohne Eiweiss und Zucker.

Digestionstractus: normal. Appetit mässig, Durst gesteigert.

Am linken Bein Schwellung der Kniegegend und der unteren Hälfte des Oberschenkels. Haut blass, von reichlichen Epithelschuppen und Schmutz bedeckt, insbesondere am Knie, aber derb infiltriert. Am linken Fuss und Unterschenkel starkes teigiges Ödem. An der Aussenseite des linken Kniegelenks eine Fistel mit callösen Rändern, glasigen, belegten Granulationen, ziemlich reichlichen Eiter entleerend. Handbreit höher, am Oberschenkel in einer ca. 8 cm. langen Narbe eine zweite Fistel von gleicher Beschaffenheit. Bei Druck oberhalb derselben entleert sich aus ihr reichlicherer Eiter. Sonde führt zunächst nicht auf rauhen Knochen. Im Kniegelenk wird geringer Erguss nachgewiesen, Patientin hat dabei stärkere Schmerzen. Bewegungen im Knie sehr schmerzhaft. Femur scheint in seinem untersten Ende mässig verdickt.

Oberes Ende des Oberschenkels normal. Hüftgelenk frei. Inguinaldrüsen mässig geschwollen.

Untere Hälfte des rechten Femur erheblich verdickt, Haut darüber normal, gut handbreit über dem Kniegelenk fühlt man an der Innenseite in dem verdickten Knochen eine Delle, in die man eben die Fingerspitze hineinlegen kann.

Rechtes Kniegelenk fast frei beweglich. Decubitus auf dem Kreuzbein, an der linken Ferse und der linken kleinen Labie.

Operation

in Chloroform-Narkose ausgeführt 1 Tag nach der Aufnahme der Patientin, am 12. Mai d. J. von Herrn Geheimrat Professor Helferich: Querschnitt über die Mitte der Patella, Durchsägung derselben. Aus dem Gelenk entleert sich eine mässige Menge braungelben Eiters. Synovialmembran stark entzündlich geschwollen, Gelenkknorpel vielfach zerstört, am Condylus externus femoris auf dessen Dorsalseite ein fast gelöster Sequester von etwa Zehnpfennigstückgrösse (s. hinten die Tafel, angefertigt nach einer Zeichnung in natürlicher Grösse; Photographie und Präparat in der Sammlung der hiesigen chirurgischen Klinik).

Die untere Fistel führt in das Gelenk, die obere in eine grosse, mit teilweise verfetteten Granulationen ausgekleidete Abscesshöhle an der Hinter- und Aussenseite der unteren Hälfte des Oberschenkels. Die Abscesshöhle communiciert ebenfalls mit dem Gelenk, die Femurdiaphyse liegt nirgends vom Periost frei.

Auf den Querschnitt wird ein grosser äusserer Längsschnitt aufgesetzt, der durch die beiden Fistelöffnungen geht.

Excision der entzündlich schwieligen Gelenkkapsel, bogenförmige Absägung der Knochen, Excision der Fistelgänge, Excochleation der Abscesshöhle. Blutstillung, Tamponade mit Jodoformgaze und sterilem Mull, zwischen die abgesägten Knochen wird ein steriles Leinentuch gelegt. Typischer Verband. T-Schiene.

17. V: Chl.-N. Verband-Wechsel. Entfernung der Tampons. Spülung der Wunde mit Kochsalz, Catgutnähte zu beiden Seiten der Knochenenden durch die Weichteile, ebenso um die Patellarstücke. 4 Seidenknopfnähte durch die Haut der Querwunde. Jodoformgazetampons, 1 Drain, T. V.

27. V: Verlauf bisher fieberlos. Verband nicht durchtränkt. Verbandwechsel. Secretion mässig, Wunde gut granulierend. T. V. T-Schiene.

5. VI: V. W. Wunde gut granulierend. T. V. Drain fortgelassen. Dorsale Cramer'sche Schiene.

Feuchter Verband auf den Decubitus an der Ferse, der nun täglich gewechselt werden kann.

14. VI: Wunde verkleinert. Noch ziemliche ödematöse Schwellung der Kniegegend. T. V. Compression. Schiene.

29. VI: Gefensterter Gipsverband angelegt. Wunde bedeutend verkleinert. Knochen noch nicht fest.

1. VII: Salbenverband.

Beschreibung des Präparates.

Der auf der Dorsalseite des Condylus externus femoris gelegene Sequester zeigt, von vorn und aussen gesehen, etwa Zehnpfennigstück-, in seiner Totalität betrachtet, gut Kirsch- bis klein Walnussgrösse und hebt sich, wie auch auf der hinten angefügten Tafel zu erkennen ist, durch seine schneeweisse Farbe von der gelblichen Tönung des lebenden Knochens scharf ab. Begrenzt in seinen ungleichmässigen, zackigen und deutlich markierten Randpartieen durch weiches Granulationsgewebe, welches den toten Teil mit dem ihn umgebenden lebenden Knochengewebe verbindet, zeichnet sich der noch nicht völlig gelöste Sequester, welcher an seiner unteren und äusseren Seite einige spitze Vorsprünge in die Spongiosa hineinsendet, ganz besonders durch seine Lage am Gelenkknorpel aus, dessen vordere und laterale Fläche von dem der

äusseren Kante angehörenden nekrotischen Stück eingenommen wird. Das Merkwürdige und zugleich Seltene dieses Präparates besteht in dem intraarticulären Sitz des in seinen äusseren Konturen aus der Figur genügend klargestellten Sequesters, welcher uns, eben weil innerhalb des Gelenkes gelegen, sehr wohl dazu berechtigt, den ganzen Process als eine Gelenknekrose anzusprechen.

Epikrise.

Es handelt sich im vorliegenden Fall um ein 17jähriges Mädchen, welches nach einem Sturz auf die Aussenseite ihres linken Oberschenkels ganz acut unter grosser Schmerzhaftigkeit an demselben erkrankte. Wie sich aus der Anamnese eruieren lässt, ist gleich am Abend desselben Tages eine erhebliche Verdickung des linken Femur zu constatieren gewesen; die Patientin, welche unter Aufwendung aller Kräfte noch eben imstande war, nach dem Fall sich allein aufzurichten, und die dann mit einem Wagen nach Hause gefahren wurde, weil ihr das Gehen unmöglich war, konnte ihr linkes Bein auch in der folgenden Zeit nicht gebrauchen, so dass sie ans Bett gefesselt war. Die Schwellung und Schmerzhaftigkeit haben in den folgenden Wochen eine erhebliche Steigerung erfahren. Es sind besonders zwei Krankheitserscheinungen, welche für unsere Diagnose von erheblichem Wert sind: Die Druckempfindlichkeit in der unteren Hälfte des linken Oberschenkels, die so gross war, dass die Patientin bei der Palpation desselben „sich vor Schmerz kaum halten konnte“, und die ausgesprochene Functionsstörung, zwei Merkmale, welche nach Kocher in fast allen Fällen von Osteomyelitis, auch bei den „atypisch verlaufenden Formen“ derselben, ausgeprägt sind, und welche er als die beiden hauptsächlichsten aus dem nicht selten zu Irrtümern verleitenden, mannigfach variierenden

Symptomencomplex der acuten eitrigen Knochenmarkentzündung hervorhebt.

Wenn Küster auf dem Chirurgencongress, anlässlich dessen er der Frühoperation der Osteomyelitis das Wort redet, den Ausspruch thut, dieselbe biete, wie nur wenige chirurgische Infectionskrankheiten, sichere Anhaltspunkte für ihre Diagnose, so hat der Satz jedenfalls nur für die Fälle seine Berechtigung, bei denen die Symptome in unverkennbar deutlicher Weise ausgeprägt sind. Dass dies aber nicht immer der Fall zu sein braucht, lehren uns drei von Kocher mitgeteilte Beobachtungen, bei denen die klinische, in einem Fall auch die pathologisch-anatomische Diagnose auf Sarkom lautete, während die Operation das Bild einer „chronischen echten Osteomyelitis" ergab, von welcher Kocher im Laufe der Jahre 60 Fälle hat beobachten können.

Dass in der That die acute eitrige Knochenmarkentzündung unter Umständen erhebliche diagnostische Schwierigkeiten bereiten kann, zeigt uns ferner die von W. Müller zweckmässig so benannte „Osteomyelitis der Gelenkgebiete", insofern als bei dieser Form, die uns noch weiterhin beschäftigen soll, durch eine frühzeitig in den Vordergrund tretende Gelenkaffection die ursprüngliche Krankheit geradezu verdeckt werden kann. In unserem Falle sprechen für die Diagnose folgende Momente: Erstens das jugendliche Alter der Patientin, welche sich in der Zeit der Knochenwachstumsperiode befindet, dann das erlittene Trauma, der Fall des linken Oberschenkels auf einen Lehmhügel, der noch an demselben Tage aufgetretene Schüttelfrost, der ganz acute Beginn der Schmerzhaftigkeit und der Anschwellung des linken Femur an seiner unteren Hälfte, zu der sich dann weiterhin in wenigen Wochen eine Anschwellung der unteren Hälfte des rechten Oberschenkels hinzugesellt hat, und die ebenfalls gleich nach dem Unfall aufgetretene Functionsstörung. Wir vermissen in diesem Symptomencomplex nur das Fieber; eine Temperatursteigerung will die Patientin, deren

Angaben indes etwas unsicher lauten, nicht durchgemacht haben, möglich ist es aber doch, dass sie gefiebert hat, ohne es selbst zu wissen, zumal während ihres Aufenthaltes im elterlichen Hause keine Temperaturmessung vorgenommen worden ist. Jedenfalls hat die Körpertemperatur bei ihrer Aufnahme am 11. Mai 39,3° betragen.

Es handelt sich, wie aus dem Gesagten hervorgeht, bei unserer Patientin um eine multiple Osteomyelitis, an der zwei Knochen beteiligt sind: der linke, den Sitz der Primäraffection darstellende, und der rechte, einige Wochen später erkrankte Oberschenkel.

Funke konnte unter 500 Beobachtungen 37 einschlägige Fälle multipler Osteomyelitis constatieren, in anderen grösseren statistischen Zusammenstellungen tritt etwa $^1/_5$ aller Fälle multipel auf. Am häufigsten ist der Process in 2 Knochen localisiert, seltener sind 3 oder mehrere Knochen Sitz der Affection. Von letzteren hat Funke je 4 Fälle mit Erkrankung von 3 und 4 Knochen beobachtet und in 1 Fall die gewiss seltene Erscheinung, dass 5 Knochen gleichzeitig erkrankt waren. Garrè stimmt mit diesen Ausführungen Funke's überein und hat einige solche Fälle von multipler Osteomyelitis veröffentlicht, nämlich 3 Fälle mit 3facher, 2 mit 4facher und 2 mit 5facher Localisation des osteomyelitischen Processes. Wie Funke besonders hervorhebt, befällt diese Erkrankung nach seinen Erfahrungen durchwegs Individuen vor dem 20. Lebensjahre und, ganz wie bei unserer Patientin, erst acut einsetzend in der Mehrzahl 1 Knochen; erst im Laufe von Wochen werden die anderen Skelettabschnitte unter hohen Fiebererscheinungen der Patienten, die aber frei sind von Schüttelfrösten, in das Bereich der Erkrankung mit hineingezogen.

Man hat nun für diese Nachschübe verschiedene Erklärungen abgegeben. Das gleichzeitige Auftreten der multiplen Osteomyelitisherde in dem Knochenmark findet ja in

der hämatogenen Infection eine ausreichende Begründung, zumal durch die Untersuchungen von Wyssokowitsch erwiesen ist, dass die Staphylokokken hier ihre Lieblingsstätte haben. Für die Nachschübe, welche andere Knochen einige Zeit nach der Primäraffection befallen, lässt sich annehmen, dass von der Eingangspforte aus entweder zu wiederholten Malen eine Eruption der Infectionserreger in die Blutbahn, und eine Überschwemmung derselben mit Mikrokokken stattgefunden, oder dass sich vom ersten Knochenherde aus, an dem es zur Wucherung und zahlreichen Vermehrung der Mikroben gekommen ist, eine Neuinfection, eine „Reinfection des Bluts" vollzogen hat.

Garrè zieht nun noch einen dritten Modus in Erwägung, auf welchen bisher von anderen Autoren noch nicht hingewiesen worden ist. Er nimmt nämlich an, dass die sogenannten „Nachschübe" im acuten Stadium der Osteomyelitis ihre Entstehung oft einer einzigen Blutinfection verdanken, bei der sich nur die Mikroorganismen an verschiedenen Stellen festgesetzt und hier in verschiedener Weise ihre Wirkung entfaltet haben. Der zeitliche Unterschied in der verschiedenen Localisation der Staphylokokken im Knochenmark ist nach den experimentellen Untersuchungen von Wyssokowitsch hierbei nur nach Stunden zu berechnen.

Es ist nun eine häufig beobachtete Thatsache, dass die Patienten oft im Beginn ihrer Krankheit Schmerzen an den verschiedensten Knochen verspüren, die aber im Verlauf des acuten Stadiums wieder schwinden, ohne dass irgendwelche druckempfindlichen Residuen daselbst sich nachher constatieren liessen. Diese klinische Erfahrung bestimmt Garrè zu der Annahme, dass es sich in solchen Fällen um eine Ablagerung der Kokken an allen diesen befallenen Stellen handele, welche aber in dem Kampfe, den das Gewebe mit den feindlichen Infectionserregern zu führen hat, infolge der Superiorität der vitalen Energie der Zellen in loco besiegt und getötet werden, so dass die Gewebsreaction in Form der eitrigen Entzündung ausbleibt.

Nach dieser scharfsinnigen Erklärung kann also die Osteomyelitis primär in multiplen Herden auftreten, ohne dass die Entwicklung derselben an ein und dieselbe Zeit gebunden ist. Freilich, wenn der Nachschub, wie dies auch beobachtet worden, erst einige Monate nach der Primäraffection erfolgt, ergiebt sich wohl für uns keine andere Erklärung, als dieses Auftreten für einen metastatischen Process des ersten Entzündungsherdes anzusehen.

Diese Anschauung Garrè's bietet für unseren Fall ein besonderes Interesse insofern, als die untere Partie des rechten Oberschenkels, bei deren Palpation unsere Patientin früher grosse Schmerzen empfand, augenblicklich auf Druck vollständig unempfindlich ist. Wir sind nun berechtigt, nach dem Vorgange von Garrè für diesen Fall anzunehmen, dass es ebenso wie am linken, so auch am rechten Femur zu einer Ansiedlung von Staphylokokken gekommen ist, die aber von der „vis medicatrix naturae" an Ort und Stelle ertötet worden sind, so dass hier keine Eiterung und Nekrose, wie an dem analogen Skelettabschnitt der anderen Seite, aufgetreten ist.

Eine weitere wichtige Frage ist die, wo wir in unserem Falle die Eingangspforte für das schädliche Agens zu suchen haben. Das erlittene Trauma, welches ja oftmals für die Entstehung des Leidens verantwortlich gemacht wird, hat bei dem Mädchen nicht eine offene Wunde zur Folge gehabt, durch welche freilich die einfachste Erklärung für das Zustandekommen der Kokkeninvasion geschaffen wäre; auch sind kleine Schrunden oder Excoriationen, aus den Angaben der Patientin zu schliessen, nicht bemerkbar gewesen; ja die Haut des linken Oberschenkels liess gleich nach dem Sturz überhaupt keine Abweichung von ihrer normalen Beschaffenheit erkennen, so dass die Personen, welche das Mädchen nach Hause schafften, sich über die grossen Schmerzen desselben wunderten, „wo doch gar nichts zu sehen war".

Gerade die Häufigkeit derartiger Erkrankungen, welche oft nach einem geringfügigen Anlass, einem Trauma, einer Erkältung oder auch Überanstrengung auftreten und oftmals, ohne dass die Eingangspforte für die pyogenen Mikroorganismen nachweisbar ist, den schwersten Verlauf nehmen, hat die Veranlassung zu der Frage gegeben, ob die in Betracht kommenden Bakterien nicht durch die intacte Haut, — ganz zu schweigen von der Schleimhaut des Darmtractus und der Respirationsorgane, welche übrigens nach Lannelongue als Eingangspforte für das osteomyelitische Virus bedeutungslos ist, — sich Zugang zum Blut und von hier aus wieder zu den Organen verschaffen können, in denen wir sie bei der Untersuchung antreffen.

Es war im Jahre 1888, als Roth durch Tierexperimente, welche er mit dem Ribbert'schen Bacillus der Kaninchendarmdiphterie sowie mit Milzbrand- und Mäuseseptikämiebacillen anstellte, den Beweis von der Durchlässigkeit der normalen Haut und Schleimhaut lieferte. Nach Bepinseln der unverletzten Nasenschleimhaut mit Reinkulturen des Ribbert'schen Bacillus und durch Einreibung der Culturen in die intacte Haut sah er Allgemeininfection auftreten.

Auch aus den oben erwähnten Experimenten von Garrè, Bockhardt und Büdinger am Menschen selbst resultiert sehr wohl die Möglichkeit einer Kokkeninvasion durch die intacte Hautdecke, freilich in dem Sinne, dass die Haut selbst Sitz des Primäraffects ist, und die Kokken „von dieser Stätte der ersten Niederlassung" aus durch die Lymphwege oder Blutgefässe in die tiefer gelegenen Teile und den Organismus gelangen. Indessen sind wir nur in einer relativ recht geringen Zahl der Fälle imstande, die Quelle der osteomyelitischen Erkrankung in einem solchen localen Entzündungsherde der äusseren Haut zu sehen, so dass Kraske ein häufigeres Vorkommen dieses Infectionsmechanismus in Abrede stellt. Dass aber ein Causalzusammenhang zwischen einem äusseren Ent-

zündungsherde und krankhaften Veränderungen im Organismus bestehen kann, giebt er anstandslos zu, indem er selbst über einen 6 Tage nach Bildung eines Unterlippenfurunkels entstandenen, tödlich verlaufenen Fall von acuter Osteomyelitis der Fibula berichtet, bei welchem es gelungen ist, im Knocheneiter, in den übrigen Metastasen und auch im strömenden Blut den Staphylococcus aureus in Reincultur zu züchten.

Beobachtungen von Bobroff, Levy, Hahn, Duplay und Kocher, welcher eine Osteomyelitis der Tibia nach einem abgeheilten Furunkel der Kniegegend hat auftreten sehen, lassen nun in ausreichender Weise erkennen, dass es im Anschluss an einen Abscess, eine traumatische Eiterung am Finger mit consecutiver Lymphadenitis axillaris, im Anschluss ferner an ein Panaritium recht wohl zur Entwickelung einer Osteomyelitis kommen kann.

Ein besonderes Interesse verdienen die Beobachtungen des französischen Forschers Lannelongue, der in fast allen seinen Fällen bei genauer Anamnese feststellen konnte, dass meist 2—3 Wochen vor Beginn der Knochenerkrankung eine Haut- oder Schleimhautläsion bestanden hat. In 14 von ihm mitgeteilten Fällen liessen sich 6 mal Excoriationen, 4 mal oberflächlich gelegene Eiterungen, Furunkel oder Abscesse, 2 mal Frostbeulen, 1 mal eine Wunde, 1 mal Aphthen im Munde als Eingangspforte nachweisen. Lannelongue stimmt hierin nicht mit Kraske überein, der, wie wir oben gesehen haben, einen äusseren Entzündungsherd nur in den seltensten Fällen für das Auftreten der acuten Osteomyelitis verantwortlich machen will. Im Gegenteil kommt der französische Forscher auf Grund seines Beobachtungsmaterials zu der Überzeugung, dass in der Mehrzahl der Fälle von Osteomyelitis ein primärer Herd an der Oberfläche des Körpers vorhanden sei, welcher entweder bei ungenauer Untersuchung nicht nachweisbar oder aber bei Eintritt der ersten Krankheitssymptome bereits abgeheilt ist. Eine wesentliche Stütze

findet diese Lannelongue'sche Anschauung in den klinischen Erfahrungen, welche Jordan an der Hand von Untersuchungen der in der Heidelberger chirurgischen Klinik vorgekommenen Osteomyelitisfälle gesammelt hat. Es ist ihm gelungen, von 14 dieser Erkrankungen 8 mal die Infectionsquelle festzustellen, und im Hinblick auf seine gewonnenen Resultate kommt er zu dem wichtigen Schluss, dass die pyogene Infection des Blutes fieberlos verlaufen, und das Incubationsstadium der Mikrokokken an dem Ort ihrer Stationierung im Knochen lange währen kann. Auch er vertritt die Ansicht, dass der primäre Entzündungsherd schon längst abgeheilt sein kann und mithin dem Nachweis unzugänglich ist, wenn „die Metastase" klinisch in die Erscheinung tritt.

Diese Lannelongue-Jordan'schen übereinstimmenden Resultate sind ganz dazu angethan, den Schleier, welcher über den Ursprung vieler Fälle von eitriger Knochenmarkentzündung ausgebreitet lag, zu lüften und für diese eine zutreffende Erklärung zu geben. Die acute Osteomyelitis ist eben ihrem Wesen und ihrer Ätiologie nach eine Infectionskrankheit und zeigt im grossen und ganzen dieselben Krankheitserscheinungen wie diese, wenn auch ihr klinisches Bild vorzugsweise von der Affection des Knochenmarkes beherrscht wird, welches sich vor allen Organen als besonders befähigt zur Aufnahme von Staphylokokken erwiesen hat. Wir sind mithin, da die Osteomyelitis eine Krankheit infectiöser Natur ist, nach Jordan vollauf berechtigt zu der Annahme, dass die Patienten, welche anscheinend ganz plötzlich und in vollster Gesundheit von der Affection betroffen werden, „in den meisten Fällen sich schon längere Zeit in dem symptomlosen Incubationsstadium ihres Leidens befunden haben." Es bedarf jetzt nur noch eines leichten Anlasses, eines vielleicht an sich unbedeutenden Traumas, einer Erkältung oder einer Überanstrengung, um die im Knochen stationierten, gleichsam nur auf eine günstige Gelegenheit zum Hervorbrechen lauernden Kokken

über das durch die äusseren Insulte in seiner Widerstandsfähigkeit geschwächte Gewebe den Sieg davontragen zu lassen.

In Erwägung vorstehender Thatsachen sind wir geneigt, die Genese unseres in Frage kommenden Krankheitsfalles in folgender Weise zu erklären: Wir müssen annehmen, dass durch den Fall auf den Lehmhügel, auf welchem zugleich Scherben und Unrat gelegen haben sollen, Infectionserreger in einer Menge und Virulenz in das Gewebe eingedrungen sind, welche den plötzlichen Beginn der Erkrankung bei dem an sich schon schwächlichen Mädchen erklärlich machen. Wie wir wissen, wirkt der Einfluss des Traumas in zweierlei Hinsicht begünstigend auf die Infection ein. Einmal wird durch die eventuelle Continuitätstrennung der schützenden Hautdecken eine Eingangspforte für die pyogenen Kokken geschaffen, welche in den Ausbuchtungen und faltigen Höhlen etwa zerrissener Gewebselemente eine vorzügliche Brutstätte für ihre Entwicklung und Vermehrung finden. Zweitens übt die plötzlich einwirkende Gewalt auf die normale Resistenzfähigkeit des betroffenen Gewebes einen schädlichen Einfluss aus, so dass dieses nicht mehr befähigt ist, mit den ihm von der Natur verliehenen Kampfmitteln den von aussen eindringenden Infectionserregern erfolgreichen Widerstand zu leisten.

Wenn die Angaben unserer Patientin richtig sind, dass nach dem Fall die Haut des linken Oberschenkels keine Risse oder Schrunden gezeigt hat, ja nicht einmal gerötet gewesen ist, so wäre demnach die Wirkung des Traumas nur auf die Herabsetzung des Gewebswiderstandes beschränkt gewesen. Da aber die Patientin auf wiederholtes Befragen versichert, dass sie sich doch recht heftig gestossen habe, und, weil sie sich nicht halten konnte, mit voller Wucht auf den Lehmhügel aufgeschlagen sei, so gehen wir wohl nicht fehl in der Annahme, dass es wenigstens zu oberflächlichen Abschürfungen und Verletzungen der Haut gekommen ist, welche nur damals der Beobachtung entgangen sind und zur Zeit der Aufnahme des Mädchens in die hiesige

Klinik, also ungefähr 5—6 Monate nach dem Fall, natürlich schon längst abgeheilt waren. Berücksichtigen wir ferner, dass infolge der plötzlich einwirkenden Gewalt die Resistenzfähigkeit des Gewebes vermindert ist, indem dieses durch Erzeugung von Circulationsstörungen in seiner Ernährung beeinträchtigt worden, so findet nach unserem Dafürhalten die Entstehung der Krankheit durch das Trauma allein eine ungezwungene und natürliche Erklärung. Das Charakteristische und zugleich Seltene unserer Beobachtung besteht nun in dem Sitz der Erkrankung an der linken unteren Femurepiphyse und in dem Cortical-Epiphysensequester, welcher mit einer Gonitis suppurativa, entstanden infolge eines Durchbruchs ins Kniegelenk, complicierl ist.

Es ist zum allgemeinen Verständnis unbedingt erforderlich, auf dieses Kapitel etwas näher einzugehen, zumal die Thatsache, dass die acute Osteomyelitis analog den tuberculösen ostalen Erkrankungsherden die Gelenkgebiete allein befallen kann, bis vor etwa 10 Jahren noch eine relativ wenig gekannte war. Erst durch die Arbeiten von Schede und W. Müller ist „die acute Osteomyelitis der Gelenkgebiete", welche eben deshalb wenig beachtet war, weil man vorwiegend kleine Knochenerkrankungen tuberculöser Natur als die häufigsten Ausgangspunkte schwerer Gelenkveränderungen ansprach, dem Verständnis wesentlich näher gerückt worden. Und doch lässt sich nach König die auffallende Thatsache constatieren, dass solche circumscripten osteomyelitischen Herde nach seinem Göttinger Beobachtungsmaterial der letzten Jahre sich immer noch etwas häufiger, als dies bei Tuberculose der Fall ist, am Schaft der grossen Röhrenknochen localisieren und hier in oft verhängnisvoller Weise die benachbarten Gelenkgebiete in die Erkrankung mit hineinziehen.

Die ersten für das Vorkommen dieser circumscripten Osteomyelitis wichtigen Angaben finden wir in Pitha-Billroth's Handbuch: „Krankheiten der Bewegungsorgane", in welchem

bereits vor 32 Jahren Volkmann darauf hingewiesen hat, dass Fälle von „spontaner Gelenkverjauchung" besonders am Hüftgelenk beobachtet worden sind, für deren wahrscheinliche Entstehung er eine primäre Epiphysenosteomyelitis verantwortlich macht.

Weitere Aufzeichnungen finden wir in einer Arbeit von Lücke aus dem Jahre 1874, in welcher er das Vorkommen acuter umschriebener Osteomyelitisherde „mit Ausgang in centrale Abscessbildung oder Verkäsung" betont, ohne aber die Berechtigung einer Trennung dieser circumscripten von den diffusen Formen anzuerkennen.

Volkmann hat weiterhin in seinen „Beiträgen zur Chirurgie" (Leipzig 1875) einzelne Fälle beschrieben, in denen zu gleichzeitig oder rasch nach einander aufgetretenen Erkrankungen der Diaphysen Entzündungen entfernter Gelenke „deutlich ossalen Ursprungs" hinzugekommen sind.

Besonderes Interesse bietet ein von ihm genau beschriebener Fall von „spontaner Verjauchung des rechten Hüft- und Kniegelenks", welcher bei seinem Auftreten die typischen Symptome der acuten Osteomyelitis zeigte. Volkmann ist geneigt, den tödlich verlaufenen Fall, welcher durch multiple schmerzhafte Gelenkschwellungen ausgezeichnet war, und bei dessen Obduction sich nicht unbedeutende Zerstörungen des Schenkelkopfes constatieren liessen, als „maligne Form des Gelenkrheumatismus" aufzufassen.

Schede ist nun der erste gewesen, welcher in richtiger Erkenntnis des eigentümlichen Verlaufs der isolierten Epiphysenosteomyelitis eine Trennung derselben von dem gleichnamigen Process an der Diaphyse für geboten hielt. Ebenso nämlich, wie die acute eitrige Knochenmarkentzündung unter dem Bilde eines malignen Tumors verlaufen kann, ist es auch möglich, dass sie dem klinischen Beobachter als eine Gelenkerkrankung imponiert, und zwar dann, wenn wir es mit einer reinen Epiphysenosteomyelitis zu thun haben, welche ja gerade nach

Schede durch das frühzeitige Hervortreten der Gelenkaffectionen charakterisiert ist.

Diese Schede'sche Betonung der Schwierigkeiten in der Erkennung der in Rede stehenden Erkrankungsform erhält durch die Arbeiten von W. Müller und Albert einen erhöhten Wert, welche sich bezüglich der Diagnose in gleichem Sinne aussprechen. Der letztgenannte Autor führt einen Fall von Hüftosteomyelitis an, bei dem sich ein durch einen perforierten Epiphysenherd im Caput femoris bedingter serös-eitriger Erguss vorgefunden hat, und gerade im Hinblick auf die Schede'schen Beobachtungen kommt auch er zu dem Schlusse, dass eine Verwechselung von Gelenkosteomyelitis in späteren Stadien mit Tuberculose recht wohl möglich ist.

Es ist nun eine auffällige Erscheinung, dass in der Litteratur der älteren Zeit die Epiphysenosteomyelitis so wenig Berücksichtigung gefunden hat. Wir gehen wohl nicht fehl, wenn wir annehmen, dass solche Herderkrankungen in einer Reihe von Fällen übersehen worden sind, besonders in der vorantiseptischen Zeit, in welcher man mit der Arthrotomie äusserst vorsichtig sein musste. W. Müller spricht die Vermutung aus, dass manche Beobachtungen, welche als „ätiologisch dunkele", als „fistulöse" oder „ankylosierende Gelenkeiterungen" in den Krankengeschichten verzeichnet stehen, sich ihrem Ursprung nach auf solche primären ostalen Osteomyelitisherde zurückführen lassen, und gerade die gefährlichen Complicationen, welche diese Erkrankungsform wegen der Nähe der Gelenke oftmals zur Folge hat, und über welche Driessen unter Berücksichtigung namentlich des Hüftgelenks im Anschluss an die in der Volkmann'schen Klinik gesammelten Erfahrungen berichtet, bestimmen Müller dazu, nach dem Vorgange von Schede die Epiphysenosteomyelitis einer gesonderten Betrachtung zu unterziehen.

Was die anatomischen Verhältnisse betrifft, welche

dieser Affection zu Grunde liegen, und welche als besonders charakteristisch für dieselbe gelten, so wird uns am schnellsten ein Vergleich mit den bei weitem genauer studierten und besser gekannten analogen tuberculösen Herdprocessen zum Ziele führen. Dieselben Vorgänge, welche sich bei dieser Erkrankung in chronischer Weise abspielen, und welche zuerst Volkmann in einer klassischen Arbeit beschrieben hat, können wir auch in der Mehrzahl der osteomyelitischen Fälle beobachten, nur mit dem Unterschiede, dass hier der Process in acuter Weise, in Tagen oder wenigen Wochen, sich ausbildet, während das Zustandekommen der Tuberculose eine bedeutend längere Zeit, nicht selten Jahre, für sich in Anspruch nimmt.

Das Wesentliche des anatomischen Bildes, wie es sich nach W. Müller darstellt, haben wir nun zu sehen in der Entwickelung erbsen- bis walnussgrosser Knochenherde, welche teils ohne, teils mit nachweisbarer Sequesterbildung einhergehen. Sie können sowohl einzeln als auch in verschieden grosser Zahl in dem afficierten Knochenabschnitt auftreten und haben in ihrem Verlaufe das Gemeinschaftliche mit der Tuberculose, dass sie die Tendenz zeigen, weit häufiger intraarticulär, also innerhalb des Gelenkes, als mit Schonung desselben zu perforieren.

Einen besonderen Wert legt Müller auf die Verschiedenheit in dem Verhalten der Sequester beider Erkrankungen. Bei der Osteomyelitis gehören dieselben, welche in früheren Stadien dieser Affection den Hauptbestandteil der Knochenherde darstellen und sich dann durch ihre Kleinheit auszeichnen, in der Regel der spongiösen Substanz an; ausnahmsweise sind circumscripte Corticalsequester in den Gelenkgebieten beobachtet worden, welche durch den von uns beschriebenen Fall eine Bereicherung erfahren.

Was die tuberculösen Sequester vor allem auszeichnet, ist die „meist trockene, käsige Infiltration“ derselben und ihre

weit öfter „erhaltene Continuität mit der Umgebung", im Gegensatz zu den Formen der acuten eitrigen Knochenmarkentzündung, welche durch die Neigung zur schnellen Auflösung und zum raschen Zerfall charakterisiert sind, eine klinische Erfahrungsthatsache, die in dem mikroskopischen Befunde, wenigstens in vielen Fällen, ihre Stütze findet. Können wir bei jenem Process in den Randzonen der Sequester Tubercel, vielleicht auch eine Tubercelmembran erkennen, so bietet uns das Bild der kleinen osteomyelitischen Sequester vorwiegend fettigen Detritus dar. Im allgemeinen können wir sagen, dass die acut-nekrotischen Knochenstückchen in der Regel aufgezehrt, resorbiert werden, und dass die Entzündungsherde in der Mehrzahl der Fälle eine Umwandlung in Granulationsgewebe erfahren, wenn auch dieser Ausgang nicht constant zu sein braucht, wie Untersuchungen speciell von osteomyelitischen Hüftgelenksherden ergeben haben, als deren Hauptbestandteil noch nach Jahren ein ganz kleines sequestriertes Knochenstückchen nachgewiesen werden konnte.

Eine nicht zu unterschätzende Bedeutung, weil für die Erkenntnis des Leidens nicht selten ausschlaggebend, beansprucht nach Müller die Beschaffenheit der Granulation, welcher er in differential-diagnostischer Beziehung zwischen analogen osteomyelitischen und tuberculösen Knochengelenkprocessen, besonders in den späten Stadien der Erkrankung und in den Fällen, in welchen die Anamnese uns nicht den gewünschten Aufschluss erteilt, einen erheblichen Wert beimisst.

Wenn auch ein geübtes Auge meist gleich nach Eröffnung eines Herdes oder eines Gelenkes aus der hervorquellenden, gelblichbraun gefärbten, oft in Verkäsung befindlichen Granulation erkennt, welcher Process vorliegt, so gelangen doch auch zweifellos Fälle zur Beobachtung, deren Diagnose unter Umständen selbst dem erfahrensten Arzt Schwierigkeiten be-

reitet. So kann es zum Beispiel vorkommen, dass in einem tuberculösen Kniegelenk unter dem abgehobenen Gelenkknorpel sich eine Granulation befindet, die von der gewöhnlichen, bei der Wundheilung auftretenden, in keiner Weise verschieden ist. „Dieselbe Granulation finden wir", wie Müller wörtlich sagt, „beispielsweise in einem breit ins Gelenk perforierten acut-osteomyelitischen Herd. Sägt man aber den Knochen durch, so gelangt man dann wohl auf einen zweiten, nicht perforierten Herd in der Spongiosa, welcher durch die eigentümlich weiche, schmierige Beschaffenheit der Granulation, durch deren bald mehr weissliche, an gelöschten Kalk erinnernde oder die recht oft intensiv gelbe Färbung derselben auffällt." Bei der mikroskopischen Untersuchung findet man ausser zahlreichen grossen Fettkörnchenkugeln und Kokkenhaufen Inseln reichlicher vascularisierter Granulationsmassen, aus denen man mit Leichtigkeit Reinculturen jenes charakteristischen, gelben Coccus gewinnen kann, durch dessen Anwesenheit nach Rosenbach die gelbe Farbe der Granulation bedingt ist, welche neben der Tendenz zu fettigem Zerfall gerade der tuberculösen Granulation gegenüber ein wichtiges diagnostisches Merkmal darstellt. Diese Färbung, die bald mehr ausgebreitet, öfter in Gestalt kleinerer oder grösserer circumscripter „Einsprenkelungen" in „weissem" oder „grauweissem Grunde" nachzuweisen ist, fehlt selten bei acut-osteomyelitischen Processen und wird von Müller geradezu als charakteristisch für dieselben angesehen. So interessant aber auch die bis ins Einzelne ausgesponnenen Untersuchungen des genannten Autors sind, so bieten, wie er selbst zugiebt, die Granulationen bei den acut-osteomyelitischen Herderkrankungen doch nicht die diagnostische Stütze wie die bei den tuberculösen Processen und sind mithin für uns nur von bedingter klinischer Bedeutung.

Auf unseren Fall finden die vorstehenden Ausführungen insofern Anwendung, als der etwa gut kirsch- bis klein wal-

nussgrosse Sequester auch eine Neigung zur raschen Lösung bei der Operation erkennen liess. Von einer trockenen, käsigen Infiltration sowie etwa von Tuberceln in der Peripherie desselben liess sich nichts nachweisen. Der aus dem Kniegelenk entleerte Eiter zeigte eine, wenn auch nicht intensiv gelbe, so doch braungelbe Farbe, und in der mit dem Kniegelenk communicierenden Abscesshöhle an der Hinter- und Aussenseite der unteren Hälfte des linken Oberschenkels fanden sich theilweise verfettete Granulationen, ein Beweis für die Tendenz zu fettigem Zerfall, der auch unserem Processe eigentümlich ist. Für die osteomyelitische Natur desselben sprechen ferner die an der Aussenseite des linken Kniegelenks gelegene, dann die handbreit höher am Oberschenkel in der ca. 8 cm. langen Narbe vorhandene Fistel und ausser der Schwellung der rechten und linken unteren Femurhälfte besonders die anamnestischen Angaben der 17jährigen Patientin, ihr jugendliches Alter und das erlittene Trauma; gegen Tuberculose machen sich vor allem der acute Beginn des Leidens und der negative Befund auf den Lungen geltend.

Die Prognose ist, wie in allen Fällen von Osteomyelitis, als dubia zu bezeichnen, da man niemals mit Bestimmtheit voraussagen kann, ob der „scheinbar ausgeheilte" Process auch wirklich erloschen ist, und die denselben verursachenden Mikroben abgetötet sind. Gerade Kocher hat darauf aufmerksam gemacht, dass die Gefahr, sobald bei einer Osteomyelitis das benachbarte Gelenk mit erkrankt ist, was bei Eiterung im Epiphysenmark öfter vorkommt, eine wesentliche Steigerung erfährt, da hier „noch leichter als vom Knochenmark aus die Fetttropfen des zerstörten und herausgedrückten Fettmarks und die Staphylokokken" in das Blutgefässsystem invadieren und zu ausgedehnter Metastasenbildung Veranlassung geben können. Diese secundären Gelenkeiterungen, welche so sehr in den Vordergrund treten können, dass sie das klinische Krankheitsbild vollständig beherrschen, stellen besonders bei

den tief liegenden Gelenken, Schulter- und noch mehr Hüftgelenk, bei denen die künstliche Entleerung des Eiters nicht immer in vollständiger Weise gelingt, eine schwere Gefahr dar und sind oft für den verhängnisvollen Ausgang verantwortlich zu machen. Wenn nun auch in unserem Falle gleich einen Tag nach der Aufnahme der Patientin der Eiter aus dem stark afficierten Kniegelenk abgelassen worden ist, so erscheint es doch immerhin noch fraglich, ob durch diese Operation, welche zugleich mit der Extraction des Epiphysensequesters vorgenommen worden, eine endgültige Heilung erreicht ist. Selbst wenn ein weiteres ärztliches Eingreifen vorderhand nicht indiciert sein sollte, so können wir doch für einen unbedingt sicheren Erfolg nicht gutsagen, da die Staphylokokken sich unter Umständen durch eine ausserordentlich langdauernde Virulenz auszeichnen. So hat Schnitzler bei einem 42jährigen Manne, der 35 Jahre vorher eine acute eitrige Osteomyelitis durchgemacht hatte, in einem nach so langer Zeit eröffneten Abscess virulente Staphylokokken, und Krause in einem 30 Jahre nach acuter Osteomyelitis incidierten Knochenabscess den Staphylococcus aureus nachgewiesen. Wenn derartige Befunde gewiss auch zu den Seltenheiten gehören, so scheinen sie doch eine gewisse Berücksichtigung zu verdienen und können vielleicht in manchen unaufgeklärten, „kryptogenen" Fällen, in denen die Krankheit „spontan" wieder einsetzt, für das Auftreten derselben verantwortlich gemacht werden, um so mehr, wenn es sich um Patienten handelt, deren stark in seiner Widerstandsfähigkeit geschwächtes Gewebe den einmal abgelagerten Kokken einen geeigneten Nährboden zu ihrem Fortleben abgiebt.

Da nun in unserem Falle augenblicklich keine bedrohlichen Erscheinungen vorliegen, und sich in den inneren Organen nirgends Metastasen constatieren lassen, — die Lungen weisen normale Verhältnisse auf, und der Urin ist frei von Eiweiss, — da ferner kein Fieber mehr besteht, und das Allgemeinbefinden

sowie der Ernährungszustand der Patientin sich bedeutend gebessert haben, so liegt wenigstens vorderhand kein Grund zu ernsten Befürchtungen vor, und ist mithin die Prognose quoad vitam relativ günstig zu stellen. Quoad functionem des afficierten Kniegelenks ist die Vorhersage, wenn wir die Restitutio ad integrum ins Auge fassen, als ungünstig zu bezeichnen: die Ausheilung in Ankylose wird das Beste sein, was wir werden erwarten können.

Die Therapie ist bestrebt gewesen, durch Entleerung des Eiters aus dem linken Kniegelenk und durch Extraction des Epiphysensequesters am Condylus externus femoris, ferner durch die Excision der entzündlich schwieligen Gelenkkapsel, durch die gegen die vielfachen Gelenkknorpelzerstörungen ausgeführte bogenförmige Resection nach Helferich, schliesslich durch die Excision der Fistelgänge und Excochleation der Abscesshöhle dem Process, soweit es augenblicklich möglich, Stillstand zu gebieten. Unsere Hauptsorge wird nun die sein müssen, das Allgemeinbefinden und den Ernährungszustand der infolge der langen Krankheit heruntergekommenen Patientin durch eine sachgemässe Behandlung und durch gute Pflege zu heben, und wir werden ihr, wenn sie die Klinik verlässt, den dringenden Rat erteilen, sich zu schonen und sich besonders vor Erkältung, Überanstrengung und äusseren schädlichen Einflüssen in acht zu nehmen, um eine Exacerbation des Processes nach Möglichkeit zu verhüten; wir werden ihr ferner den Aufenthalt in frischer Luft empfehlen und ihr eine recht gute Ernährungsweise vorschreiben, um dem geschwächten Organismus die Resistenzfähigkeit zu geben, welcher er unbedingt bedarf, um den möglicherweise wieder auf ihn eindringenden Insulten erfolgreichen Widerstand leisten zu können. Nur unter genauer Beachtung dieser Cautelen lässt es sich erhoffen, dass die acute eitrige Osteomyelitis, diese von Jordan so benannte „Pyämie der Wachstumsperiode", welche Canon wegen der vorzugsweisen Beteiligung der

Staphylokokken als „Staphylokokkenpyämie“ bezeichnet wissen will, nicht wieder von neuem auftritt, um dann vielleicht bis in die inneren Organe vordringend und multiple Metastasen bildend, den endgültigen Sieg über das Leben unserer Patientin davonzutragen.

Ich werde mir nun nach genauer Durchmusterung der einschlägigen Litteratur gestatten, im folgenden die bisher bekannt gewordenen Fälle von Epiphysenosteomyelitis, einhergehend mit Sequesterbildung, soweit mir dieselben zugänglich waren, in aller Kürze wiederzugeben. Vor allem mache ich aufmerksam auf die Arbeiten von W. Müller, M. Schede und K. Stahl, C. Garrè, A. Lücke, Th. Kocher und F. Riedinger, welche ich bei der Aufzählung der einzelnen Beobachtungen genau angeben werde, und welche mir als Hauptquellen der Casuistik dienten.

I. **W. Müller.** „Die acute Osteomyelitis der Gelenkgebiete“. Deutsche Zeitschrift für Chirurgie. Bd. XXI, 5. 6. 1885.

1. August Ellroth, 17 Jahre, Weberlehrling aus Gross-Wansleben bei Magdeburg. Will vor 2 Jahren infolge eines Stosses rücklings hingefallen sein, empfand gleich darauf Schmerzen in der rechten Hüfte und konnte nicht mehr auftreten. Vierwöchentliche Krankenhausbehandlung. Von der Entlassung ab will Pat. etwas gehinkt haben. Vor 4 Monaten plötzliches Wiederauftreten heftiger Schmerzen in derselben Hüfte mit Schwellung in der Hüftgegend. Spontane Eröffnung der Geschwulst, seitdem eiternde Fisteln. Aufnahme des abgemagerten Patienten am 4. Mai 1880 in die Klinik. Pat. geht sehr schlecht und mit Schmerzen. Wahrscheinlich vereiterte Schenkelhalsfractur. 10. Mai. Resectio coxae (v. Langenbeck). Gelenkbefund: Nirgends Zeichen einer Fractur. Trochanter und Schenkelhals etwas verdickt. Am Übergang in den Kopf periostale Knochenneubildung. Etwa ein Drittel der Epiphyse vom Kopf ist sequestriert, hart, durch Granulation mit dem übrigen locker zusammenhängend. Intermediärknorpel fast ganz intact. Mehrere erbsengrosse Granulationsherde im Schenkelhals. Granulationen nicht tuberculös, weich. Trochanter mit reseciert. Listerverband. Nach 8 Wochen Pat. geheilt entlassen. Keine Fisteln. 8 cm. reelle Verkürzung. Hüftgelenk activ und passiv ziemlich ausgiebig mobil. Pat. geht erstaunlich gut.

2. Gustav Funkel, 15 Jahre, aus Ahlfeld. Aufnahme 13. November 1882. Pat. bekam angeblich vor 7 Monaten einen Stoss gegen die linke Hüfte. 14 Tage später plötzlich hohes Fieber und heftige Schmerzen im Hüftgelenk. Bei der Aufnahme: Starke Schwellung der linken Hüft- und Trochantergegend. Druck daselbst sehr schmerzhaft. Bewegungen im Hüftgelenk sämtlich stark beeinträchtigt. Diagnose: Acute Osteomyelitis im Bereich des Hüftgelenks. Resectio coxae (v. Langenbeck) 14. November 1882: Trochanter verdickt, weich. An der Oberfläche und in der Substanz desselben mehrere kleine Granulationsherde von gelber Farbe, kein Sequester. In der Epiphyse des Schenkelkopfs 3 kirschkerngrosse, mit weicher, gelblicher Granulation gefüllte Herde. Im äusseren Teil der Schenkelkopfoberfläche ein flacher, zackiger Sequester von Zehnpfennigrösse. Pfanne nicht erkrankt. Mikroskopisch keine Tubercel. Jodoform. Listerverband. Heilung der Wunde. 8 Wochen post operat. Pat. mit Verkürzung von $2^1/_2$ cm. und leidlich mobilem Hüftgelenk ohne Fisteln in blühendem Zustand entlassen.

3. Adolf Linkmeier, 12 Jahre, aus Herford. Aufgenommen 5. Februar 1883. Schon einmal vor 3 Jahren acut mit Schmerzen und Schwellung in der rechten Hüftgegend erkrankt. Infolge eines Falles vor $1^1/_2$ Jahren wieder plötzliche Erkrankung mit hohem Fieber und schmerzhafter Anschwellung in der rechten Hüftgegend bis zum mittleren Oberschenkeldrittel. Spontaner Aufbruch von Eiter, seitdem eiternde Fisteln, aus denen öfters Knochenstückchen entleert wurden. Vor 6 Wochen erneute Schmerzen, Pat. bis jetzt bettlägerig. Status: Beträchtliche Schwellung der rechten Hüftgegend und der obersten Partie des Femur. Trochanter verdickt. Bewegungen im Hüftgelenk beschränkt. Vorn oben am Oberschenkel mehrere Fisteln, welche in die Hüftgelenksgegend führen. Diagnose: Destruction des Schenkelkopfs durch acute Osteomyelitis. 12. Februar. Resectio coxae mit vorderem Schnitt: Oberes Femurende verdickt. Schenkelkopf weich, Knorpel abgehoben, Knochen darunter uneben mit Vertiefungen und einem kleineren Sequester. Der aufs Darmbein luxierte Kopf wird mit Schenkelhals entfernt. Ende Mai mit etwas mobilem Hüftgelenk und 3 cm. Verkürzung entlassen.

4. Elisabeth Thiel, 18 Jahre, aus Wagenfurt. Vor 7 Monaten plötzlich mit heftigen Schmerzen und Verdickung der linken Hüftgegend erkrankt. Status: Patientin geht sehr schlecht und empfindet bei jedem Tritt Schmerzen. Linkes Hüftgelenk geschwollen. Bei Rotationsbewegungen ein eigentümliches Knarren im Gelenk, Epi-

physenlösung wahrscheinlich. 23. Mai 1883. Resectio coxae (v. Langenbeck): Oberfläche des der Epiphyse verlustigen Kopfes unregelmässig buchtig, von schrumpfenden Granulationen überzogen. Auf dem Durchschnitt des Kopfes findet sich ein über kirschkerngrosser Herd mit Sequester dicht unter der Oberfläche. 7 Wochen post operationem mit 1,5 cm. Verkürzung und fast normal beweglichem Hüftgelenk geheilt entlassen.

5. Minna König, 14 Jahre, aus Benneckenstein. Vor 14 Wochen ganz plötzlich mit Schüttelfrost, Fieber und heftigen Schmerzen in der linken Hüftgegend erkrankt. Status 8. April 1884: Schwellung der linken Hüftgegend und des oberen Femurabschnitts. Extension. 29. April 1884. Resectio coxae, da Epiphysenlösung wahrscheinlich: Epiphyse liegt als Sequester im Gelenk, wird extrahiert, der Schenkelhals durchsägt. Kopf von Granulation überzogen, enthält mehrere Granulationsherde, in einem derselben ein Sequester. Mitten im Kopf eine bohnengrosse Höhle, zum Teil durch weiche, gelbe Granulation, zum Teil durch Sequester gefüllt. Am hinteren Pfannenrand ein zehnpfenniggrosser tiefer Defect, mit erweichter gelber Granulation erfüllt. Letztere entfernt. 8 Wochen post operat. geheilt entlassen. $2^1/_2$ cm. Verkürzung. Hüftgelenk schmerzlos, ziemlich beweglich. Patientin macht rasche Fortschritte im Gehen.

6. E. D. 36jähriger Kaufmann aus Bielefeld. Vor $^5/_4$ Jahren ganz plötzlich ohne bekannte Veranlassung mit Fieber, Schmerzen und Schwellung des rechten Kniegelenks erkrankt. Am 10. Tage Incision des Kniegelenks, förderte Eiter zu Tage. Seitdem eiternde Fisteln. Knie blieb schmerzhaft. Status beim Eintritt in die Klinik, 4. Januar 1882: Rechtes Knie beträchtlich geschwollen, Bewegungen schmerzhaft, eigentümliches Reiben dabei. Eiternde Fisteln zu beiden Seiten der Patella führen ins Gelenk. Diagnose mit einer gewissen Reserve auf acute Osteomyelitis gestellt. 7. Januar 1882. Resectio genu. Querschnitt mit Durchsägung der Patella. Gelenkbefunde: Gelenk zum grossen Teil verödet, Patella mit Femur und Tibia verwachsen, letztere Knochen auch unter sich. Knorpel geschwunden. Femurende ist ganz von kleineren und grösseren Herden durchsetzt, der grösste Herd über kirschengross im Condyl. ext. durch schmalen Gang ins Gelenk perforiert; er enthält reichlich Granulation und einen kleinen Sequester. Die meisten übrigen Herde schwanken zwischen Kirschkern- und Haselnussgrösse. Erst die Thatsache, dass am Condyl. extern. sich ein typischer, zackiger, loser Sequester von reichlich Zehnpfenniggrösse findet,

stellt den Process als acut-osteomyelitischen klar. Vom Femur 6 cm. entfernt, von der des Knorpels verlustigen Tibia nur schmale Scheibe. Zwei Knochen-Catgutnähte. Listerverband. T-Schiene. Allgemeinbefinden bald erheblich gebessert, aber langsame Heilung der Wunde. Nach 2 Monaten ging Pat. mit einem Kniestützapparat umher, das Knie wurde jetzt rasch fest. Ende März mit feiner Fistel, die nicht in die Tiefe führt, entlassen. Ein Jahr später vollkommene Heilung. Patient geht mit erhöhtem Schuh recht gut.

7. Albert Schramm, 16 Jahre. Schweinehirt aus Krimderode. Vor 8 Wochen plötzlich schwer erkrankt mit sehr schmerzhafter Anschwellung des rechten Kniees. Bei der Aufnahme (18. Juni 1883) rechtes Kniegelenk sehr empfindlich und beträchtlich geschwollen. Beide Femurcondylen erscheinen stark aufgetrieben. 20. Juni Operation: Incision am Condyl. lateral. femoris ergiebt Knochenneubildung und eine tief durch den Knochen ins Gelenk führende Fistel. Eröffnung des Kniegelenks durch einen Bogenschnitt unterhalb der Patella. Gelenkknorpel des Femur an zwei Stellen perforiert. Sonde dringt in den Knochen. Zwischen beiden Condylen vorn ziemlich viel periostale Knochenneubildung, dazwischen mehrere kleine und ein grösserer Corticalsequester, in weiche Granulationsmassen eingebettet. Letzterer ragt mit seiner Spitze ins Gelenk. Nach Absägung des Gelenkendes vom Femur finden sich in dessen Substanz mehrere bis haselnussgrosse Granulationsherde, sämtlich intracapsulär perforiert. Keiner derselben communiciert mit der Markhöhle. Wundverlauf durchaus gut. Anfang September noch ein Schaftsequester vom Femur extrahiert. Gipsverband. Einen Monat später geheilt (ohne Fistel) entlassen.

8. Karl Brandt, 16 Jahre, aus Schoningen. Vor 7 Wochen plötzlich mit starkem Fieber und Schmerzen in der rechten Schulter und rechten Seite erkrankt. Nach weiteren 8 Tagen schmerzhafte Schwellung der linken Hüftgegend. Status 30. März 1880: Schmerzhafte, fluctuierende Schwellung der rechten Schulter und des linken Hüftgelenks. Nach 10 Tagen Eröffnung des rechten Schultergelenks. In demselben Eiter. Mehrere spongiöse Sequester der Pfanne entfernt. Nach weiteren 3 Tagen Incision vorn ins Hüftgelenk. Dasselbe ist voll Eiter. Kapsel bereits perforiert. Epiphyse des Schenkelkopfs gelöst und nekrotisch. Kopf am Hals abgesägt und entfernt. Hüftpfanne durch einen grösseren Herd mit Sequester perforiert. Nach 2 Tagen Exitus letalis unter zunehmendem Collaps.

9. Karl Rose, 14 Jahre, aus Greene. Vor 4 Wochen plötzlich unter den Erscheinungen eines schweren acuten Gelenkrheumatismus

erkrankt. Befallen waren beide Ellbogengelenke, das linke Schulter- und rechte Fussgelenk. 30. November 1883. Aufnahme in die Klinik. Temperatur 39°. Im rechten Ellbogengelenk etwas Erguss, auch Druckschmerz in der Gegend des Epicondylus externus humeri. Bei der Incision des Ellbogens findet sich am Arm ein pflaumenkerngrosser Herd im Condyl. ext. humeri dextr. Er ist durch einen Knochenfirst in 2 Abteilungen geteilt, enthält mehrere kleine Sequester, ist ins Ellbogengelenk perforiert. Ende Februar Patient geheilt entlassen. Rechter Ellbogen vollkommen beweglich.

10—13. **Müller** erwähnt ferner noch einen interessanten Fall von doppelseitiger acuter Hüftgelenkserkrankung eines Kindes, welches nach der rechtsseitig vorgenommenen Hüftresection starb, bei welcher die nekrotische halbe Femurepiphyse extrahiert werden konnte. Der Rest der Epiphyse war fest mit der Pfanne verwachsen. Seinen 18 das Hüftgelenk betreffenden casuistischen Mitteilungen (2 Fälle multipler Localisation mit eingerechnet), in denen der Schenkelkopf allein als der häufigste Ausgangspunkt der Erkrankung bezeichnet wird, fügt Müller noch 3 Beobachtungen neueren Datums hinzu, bei welchen sich der ostale Process ganz isoliert im Schenkelkopf abspielte und 2 mal zur totalen, 1 mal zur partiellen Epiphysennekrose führte.

H. M. Schede und K. Stahl. „Zur Kenntnis der primären infectiösen Knochenmark- und Knochenhautentzündung". Mitteilungen aus der chirurgischen Abteilung des Berliner städtischen Krankenhauses im Friedrichshain. I. Heft. 1878.

14. Carl Siebenhaar, 14 Jahr, aufgenommen 3. März 1877. Patient, früher gesund, erkrankte vor 8 Tagen mit Schmerzen im linken Oberschenkel, der zugleich an Umfang bedeutend zunahm. Status: Dicht oberhalb des Condyl. int. femoris besteht auf Druck die grösste Schmerzhaftigkeit. Oberhalb des Condyl. int. Längsincision: Die hintere Fläche des unteren Femurendes ist vom Periost entblösst, und die Sonde constatiert eine Abhebung desselben bis dicht an die Trochanterengegend. Am 5. August Sequestrotomie: Der linke Oberschenkelknochen in grösserer Ausdehnung blossgelegt, und ein etwa 15 cm. langer Sequester der Diaphyse in zwei Stücken extrahiert. Auch in der unteren Epiphyse des Femur liegt ein grösserer spongiöser Sequester. Mit dem Finger fühlt man deutlich

einen weiten, kloakenförmigen Durchbruch von der Epiphyse aus direkt in das Kniegelenk. Die Functionsfähigkeit des Beines ist vortrefflich, doch ist das Kniegelenk nur minimal beweglich. Heilung.

15. Friedrich Lenz, 15 Jahr, aufgenommen 10. October 1875. Acute Erkrankung des bisher gesunden Knaben vor 4 Wochen unter Schmerz, Anschwellung und Functionsunfähigkeit des linken Unterschenkels. Status: Jede Bewegung im linken Bein äusserst schmerzhaft. Überall blossliegender Knochen in grosser Ausdehnung der Tibia. 31. December Nekrotomie: Entfernung eines grossen, stellenweise fast die ganze Circumferenz der Tibia repräsentierenden Sequesters. Ein umfangreiches, dick mit käsigem Eiter durchsetztes und nekrotisch gewordenes Stück von der spongiösen Substanz der unteren Tibiaepiphyse wird extrahiert. Fussgelenk intact. Pat. wird am 7. August 1877 geheilt entlassen.

16. Otto Danielsen, 18 Jahr, aufgenommen 11. Mai 1877. Vor 8 Tagen nach einer Distorsion schnell zunehmende, ungeheure Schmerzhaftigkeit des rechten Kniegelenkes. 23. Mai: Die Knochenmasse der Femurcondylen ist sehr druckempfindlich. 22. December 1877: Nach Aufbruch eines Abscesses an der Innenseite des Oberschenkels lässt sich das Vorhandensein einer Kloake constatieren, welche mitten in die untere Epiphyse des Femur führt. Am 9. Januar 1878 wird ein etwa walnussgrosser, spongiöser Sequester der unteren Femurepiphyse nachgewiesen. Pat. befindet sich noch in Behandlung und ist fieberfrei.

17. Rudolf Brebach, 17 Jahre alt, aufgenommen 13. Februar 1878, bekam vor 4 Wochen „Gelenkrheumatismus", der anfangs vorzugsweise das linke Knie- und Hüftgelenk befiel. Eine Woche später wurde das linke Handgelenk besonders schmerzhaft. Incision: Durch eine Kloake kommt man auf einen wahrscheinlich nekrotischen, noch unbeweglichen Teil des unteren Ulnaendes. Am 16. März Operation der Nekrose: Erweiterung der Kloake mit dem Meissel, Extraction eines etwa 2 cm. langen, bleistiftdicken Sequesters aus der sehr stark verbreiterten und verdickten unteren Epiphyse der Ulna. Ende April Heilung.

18. August Rabsch, Schutzmann, 30 Jahr, aufgenommen 20. November 1877. Patient überstand in seinem 10. Lebensjahre eine acute Osteomyelitis der oberen Tibiaepiphyse. Aufbruch nach aussen, Bildung einer kleinen Nekrose, Heilung. Zwanzig Jahre hindurch war Pat. völlig gesund. Vor 6 Wochen sollen nach einer leichten Contusion von neuem sehr heftige Schmerzen aufgetreten sein. Pat.

war unfähig, das Bein zu rühren, fieberte stark. Unter Behandlung mit Breiumschlägen Aufbruch nach etwa 14 Tagen. Zurückbleiben einer Fistel. Status: Rechter Tibiakopf etwas verdickt. Dicht über der Tuberositas mündet eine Fistel, welche mitten in den Knochen führt. Bei der Aufmeisselung derselben am 23. November 1877 wird ein kleiner, bereits gelöster Sequester der rechten oberen Tibiaepiphyse extrahiert. Heilung unter dem feuchten Blutschorf. Pat. am 9. Februar geheilt entlassen.

III. C. Garrè. „Über besondere Formen und Folgezustände der acuten infectiösen Osteomyelitis." Beiträge zur klinischen Chirurgie. Bd. X. 2. 1893.

19. Jos. Ring, 42 Jahre, Bäcker, erkrankte in seinem 19. Lebensjahre an einer typischen acuten Osteomyelitis des rechten Schienbeins. Zwei daumenbreite, ca. 3 cm. lange Sequester haben sich vom obersten Ende der Tibia abgestossen. Vor 9 Wochen erkrankte er zum zweitenmal ohne bekannte Ursache mit Schmerzen im linken Schienbein, langdauernder Anschwellung und geringem Fieber. 23. I. 90. Incision des Abscesses und Nekrotomie: Im Condylus externus der Tibia findet sich eine hühnereigrosse Höhle mit massenhaften Granulationen und vielen kleinen, linsengrossen, centralen Sequesterchen. Heilung.

20. R. Müller, $2^1/_2$ jähriges Kind, erkrankte acut mit Schwellung und Abscessbildung am rechten Oberarmkopf. Incision des Abscesses. Fistelbildung. Nach 4 Monaten Spaltung der Fistel und Erweiterung des Knochenkanales, der mitten in den Kopf des Humerus führt. Extraction eines fast haselnussgrossen Sequesters aus der oberen Humerusepiphyse. Rasche Ausheilung. Schultergelenk intact.

21. M. Flad, 16 Jahre. 1885 acut erkrankt an Osteomyelitis im oberen Drittel der linken Tibia. Aufbruch. Fisteleiterung. Status 1886: Starke Verdickung der Tibia in ihrer oberen Hälfte, Erguss im Kniegelenk — Schlottergelenk. 9 cm. unterhalb der Patella eine eiternde Fistel. Gehen unmöglich. Nekrotomie: Nur aus der linken oberen Tibiaepiphyse werden einige Sequesterchen entfernt. 1887: Neuer Aufbruch von Fisteln. Entfernung eines 3 cm. langen, dünnen Corticalsequesters. 1888: Im Kniegelenk starke laterale Beweglichkeit. Keine Schmerzen. Pat. kann noch nicht gehen.

22. R. Lämmle, 9 Jahre. Beginn des Leidens vor 3 Monaten. Schwellung des ganzen rechten Unterschenkels, Abscedierung. Incisionen. Status (1889): Rechter Unterschenkel in seiner ganzen Länge verdickt, am stärksten in der Malleolengegend, am wenigsten am Tibiakopf. Mehrere Fisteln. Nekrotomie: Grosser schlanker Sequester, welcher der vorderen Kante der Tibia angehört und fast der ganzen Länge der-

selben entspricht. Im Kopf der Tibia, der ganz mit Granulationen ausgefüllt ist, ein kleiner spongiöser Sequester. Aus der unteren Epiphyse werden ebenfalls mehrere kleinste Sequester aus der nächsten Nähe des Gelenks entfernt. Heilung.

23. Gust. Heussler, $9^1/_2$ Jahr, ist vor 5 Wochen acut erkrankt mit Schmerz im rechten Unterschenkel und Anschwellung. Status: Rechte Tibia in ihrer ganzen Länge verdickt. Fistel am Malleol. int. Sonde führt in den Malleol. und die Epiphyse auf rauhen Knochen. Nach Erweiterung der Fistel können aus der unteren Epiphyse der Tibia 3 oder 4 ca. bohnengrosse Sequesterchen extrahiert werden. Heilung.

IV. A. Lücke. „Die primäre infectiöse Knochenmark- und Knochenhautentzündung". Deutsche Zeitschrift für Chirurgie. Bd. IV, 2. 3. 1874.

24. 13jähriger Knabe. Sitz der primären Erkrankung: Osteomyelitis der rechten oberen Tibiaepiphyse. Complicationen während des Verlaufes: Vereiterung des Kniegelenks. Partielle Nekrose der rechten oberen Tibiaepiphyse. Ätiologie: Locale Erkältung beim Knieen. Ausgang: Heilung.

25. 18jähriger junger Mann. Sitz der primären Erkrankung: Osteomyelitis der linken unteren Tibiaepiphyse. Complicationen während des Verlaufs: Lösung und Nekrose der linken unteren Tibiaepiphyse. Extraction. Ätiologie: Erkältung. Ausgang: Heilung.

V. Kocher u. Tavel: „Vorlesungen über chirurgische Infectionskrankheiten." Erster Teil. 1895.

Unter einer Reihe von Osteomyelitisfällen findet sich auch folgende unter X auf pag. 100—102 geschilderte Beobachtung, aus welcher nur das Allerwichtigste hervorgehoben wird:

26. Osteomyelitis serosa (albuminosa) acuta capitis humeri.

Johann Flückiger, 20jähriger Knecht, Rohrbachgraben. Aufnahme 2. I. 1880. Am 20. XII. 79 verspürte Pat. Stechen im Bereich des linken Humeruskopfes. Die Schmerzen in der linken Schulter nahmen so zu, dass jede Arbeit unmöglich wurde. 28. XII: Leichte Schwellung der Schultergegend, die sich bald zum Ellbogen erstreckte und auch den Vorderarm ergriff. 20. I. 1880: Bewegung im Schultergelenk aufgehoben. Heraufstossen des Ellbogens gegen die Schulter sehr schmerzhaft. Operation: Der Musc. deltoides der Länge nach gespalten. Auf dem Humerus vorn und aussen je eine Kloake von der Dicke eines Federkiels. Nach Abmeisselung der Vorderfläche einige

Sequester von 1,5—2 cm. Länge. Im Kopf findet sich eine grosse Höhle mit Granulationen und kleinsten, dünnen Sequestern erfüllt, welche mit dem scharfen Löffel gründlich ausgekratzt wird. 26. IV: Entlassung. Die Wunde fast ganz geheilt. Active Streckung des Arms im Ellbogengelenke bis auf etwa 160° möglich. Passive Bewegungen frei. Allgemeinbefinden sehr gut.

VI. F. Riedinger. Würzburger Verhdlg. N. F. X. 1 und 2. pag. 63. 1876.

Riedinger beschreibt einen Fall von Nekrose des entzündlich gelösten Schenkelkopfes, für welche er die Aufhebung der Blutzufuhr, die mit Zerstörung des Lig. teres unausbleiblich eintreten musste, verantwortlich macht.

27. 17jähriger junger Mann erkrankte im Sommer 1872 an acuter Osteomyelitis des oberen Teils des linken Femur. Status: Die in der Hüftgegend zuerst aufgetretene Anschwellung verbreitete sich auf die ganze Extremität, mehrfache Perforationen in der Umgebung des Gelenks. Symptome einer eitrigen Coxitis mit Spontanluxation des Femur. Resection: Die dem Acetabulum entsprechenden rauhen Knochenpartieen sind beweglich und extrahierbar und bestehen aus dem nekrotischen Schenkelkopf, der sich hart an der Übergangsstelle in den Hals, genau der Epiphysenlinie entsprechend, gelöst hatte und im Acetabulum liegen geblieben war, während Schenkelhals samt Diaphyse sich nach oben hin verschoben hatte. Nekrotischer Schenkelkopf durch die Granulationen des Acetabulum vielfach usuriert, an einzelnen Stellen sogar vollständig durchlöchert.

Hingewiesen sei ferner auf die Arbeit von Jordan: „Über die acute infectiöse Osteomyelitis des oberen Femurendes“, in welcher er aus der Heidelberger chirurgischen Klinik 2 Fälle (13 und 14jähriger Knabe) von acuter infectiöser Osteomyelitis des Hüftgebietes mitteilt, in denen es gelang, durch die Frühresection Heilung herbeizuführen, in dem einen mit ausgezeichneter Function des neuen Gelenkes. Wir müssen auf die Wiedergabe dieser Beobachtungen verzichten, weil sie eigentlich keine reinen Formen von Epiphysenosteomyelitis darstellen, da bei ihnen ausser dem Caput femoris auch das Collum und die Trochanteren von dem Process mit befallen sind, die freilich Jordan aus entwickelungsgeschichtlichen

und anatomischen Gründen (cf. pag. 494 und 495 seiner Arbeit) mit zur Epiphyse gerechnet wissen will. Besonders interessant wird seine Abhandlung noch dadurch, dass er über einen tödlich verlaufenen Fall von Lannelongue[1]) berichtet, welcher nach seiner reichen Erfahrung auf dem Gebiete der Osteomyelitis die epiphysäre Form als ausserordentlich selten bezeichnet und nur 2 Beispiele derselben angetroffen hat.

Mit dieser Serie von Beobachtungen wäre die Zahl der mir bekannt gewordenen Fälle von Epiphysenosteomyelitis mit Sequesterbildung, denen höchstens noch einige Mitteilungen aus der englischen Litteratur[2]) hinzugefügt werden könnten, erschöpft, bei weitem aber nicht die ohne Sequester verlaufenden Fälle, welche in unserer Zusammenstellung, weil über den Rahmen der Arbeit hinausgehend, unberücksichtigt geblieben sind. Wir müssen uns deshalb darauf beschränken, die für diese Beobachtungen von Epiphysennekrose wertvollen und interessanten Aufzeichnungen aus der Litteratur kurz anzugeben. Genannt seien folgende Autoren: C. Macnamara: „An address on the pathology and treatment of ostitis." The brit. med. Journ. July 5, 1884. (Untere Femur- und Tibiaepiphyse); M. W. af Schultén: „Fall von Osteomyelitis epiphysaria multiplex acuta mit Ablösung zahlreicher Gelenkenden und Epiphysen; Pyämie; Tod; aus Prof. Estlander's Klinik." Finska läkaresällsk handl. XIX. 1, pag. 31. 1877. (Rechtes Sternoclaviculargelenk, Sternalepiphyse der linken Clavicula, rechtes und linkes Schulter- und Ellbogengelenk, linkes Handgelenk); Ed. v. Wahl: „Beitrag zur Casuistik der spontanen diffusen

[1]) Osteomyelitis des Femurkopfes mit pathologischer Luxation desselben nach hinten und aussen (7jähriges Mädchen), cf. pag. 500.

[2]) Epiphysal Nekrosis and its Consequences by **W. Morrant Baker;** a Case of epiphysal Nekrosis of the Humerus by **John H. Morgan;** ferner Beiträge von **Thomas Smith** (Brit. med. Journ. Sept. 1, 1883) und **Wheelhouse** (Ibid. March 15).

Osteomyelitis". Petersburg. med. Ztschrft. X, 4 u. 5. 1866. (In der linken oberen Tibiaepiphyse zahlreiche mit dem Gelenke communicierende Eiterherde). Hingewiesen sei vor allem noch auf R. von Volkmann's „Beiträge zur Chirurgie", Leipzig 1875, ferner auf einen von Th. Kocher in seinem Werke: „Vorlesungen über chirurgische Infectionskrankheiten" unter Beobachtung XX aufgeführten Fall von Streptokokken-Osteomyelitis der Epiphyse des Femurkopfes („Streptomykose"), dann auf einen von K. Müller in der Münchener medicinischen Wochenschrift Bd. 40. 1893. pag. 886 beschriebenen Fall (Untere Tibiaepiphyse und Fussgelenk vereitert) und schliesslich noch auf einen von H. Demme gelieferten casuistischen Beitrag zur „Osteomyelitis epiphysaria multiplex". Wien. Med.-Halle V. 1864. (Rechtes Sternoclaviculargelenk, rechtes Schultergelenk, rechtes Cubitalgelenk, beide Hüftgelenke, linkes Kniegelenk).

Resumé.

Werfen wir nun noch einen Rückblick auf die von uns aufgezeichneten 30 Beobachtungen (die Jordan-Lannelongue-schen mit eingeschlossen), denen sich unsere als 31. anreiht, so ergeben sich, kurz zusammengefasst, folgende Resultate:

Bezüglich des Alters lässt sich sagen, dass die Epiphysenosteomyelitis mit 3 Ausnahmen (Fall 6, 18, 19) — 9,68% — nur Individuen diesseits der Knochenwachstumsgrenze, also unter 25 Jahren, betroffen hat und zwar 17 männliche — 54,84% — und 4 weibliche — 12,9% —. In den übrigen 7 Fällen — 22,58% — war das Geschlecht nicht vermerkt.

Ein ätiologisches Moment liess sich in 8 Fällen (Beobachtung 1, 2, 3, 16, 18, 24, 25, 31) — 25,81% — ermitteln. In den übrigen 23 Fällen war die Ätiologie unbekannt, oder es waren Angaben über dieselbe nicht vorhanden.

Was den Sitz der Affection anlangt, so haben sich die einzelnen Knochen an der Osteomyelitis in folgender Weise beteiligt: Am häufigsten war betroffen die obere Femur-

epiphyse, nämlich 14 mal (Fall 1—5, 8, 10—13, 27—30) — 45,16% —. Daran schliesst sich die untere Femurepiphyse, an welcher sich die Erkrankung 5mal localisiert hatte (Fall 6, 7, 14, 16, 31) — 16,13% —. Es folgen die obere Tibiaepiphyse mit 4 Erkrankungen (Fall 18, 19, 21, 24) — 12,9% —, die untere Tibiaepiphyse mit 3 Erkrankungen (Fall 15, 23, 25) — 9,68% —, die obere Humerusepiphyse mit 2 Erkrankungen (Fall 20, 26) — 6,45% —, die untere Humerusepiphyse mit 1 Erkrankung (Fall 9) — 3,23% — und die untere Ulnaepiphyse ebenfalls mit 1 Erkrankung (Fall 17) — 3,23% —. In 1 Fall (22) — 3,23% — waren sowohl die obere wie die untere Tibiaepiphyse von dem Process ergriffen.

Ein besonderes Interesse beanspruchen noch wegen der Ähnlichkeit dieser Beobachtungen mit der von uns neu hinzugefügten die Fälle 2, 7, 14, 16 und namentlich Fall 6, welcher durch völlige Analogie mit unserem Krankheitsbilde charakterisiert ist.

Über den Ausgang der Epiphysenosteomyelitis ist zu bemerken, dass nur 3 Fälle (8, 10, 30) — 9,68% — letal geendet sind; weitere 3 Fälle (16, 21, 31) befinden sich noch in Behandlung und auf dem Wege der Besserung; über den von Riedinger geschilderten Fall 27 fehlen Angaben bezüglich des Verlaufes nach der Operation. Bringen wir diese 7 Fälle in Abrechnung, so bleiben noch 24 Erkrankungen — 77,42% —, in denen Heilung eingetreten ist und zwar meistens — erinnert sei nur an die zweite Jordan'sche Beobachtung (Fall 29) — mit recht guter Functionsfähigkeit der afficierten Knochen-Gelenkgebiete. Es sind dies Erfolge, welche um so höher zu veranschlagen sind, als in der vorantiseptischen Zeit diese Leiden am meisten gefürchtet waren und die grössten Opfer forderten. Es lag dies vor allem an der starken Eiterung, welche namentlich am Hüftgelenk, begünstigt durch die tiefe Lage desselben, die Tendenz zeigte, sich schnell aus-

zubreiten, welche in kurzer Zeit zur Zerstörung der Gelenkknorpel führte und durch die Höhe des Fiebers die oft schon infolge des langen Krankenlagers sehr geschwächten Patienten in einen lebensgefährlichen Zustand versetzte.

Da galt es denn, durch weite Eröffnung des Gelenkes dem Eiter freien Abfluss nach aussen zu verschaffen und die schädlichen Wirkungen des gegenseitigen Druckes der bei der Articulation einander berührenden Gelenkflächen aufzuheben, Forderungen, welche in glänzender Weise durch die Einführung der Resection (ausgeübt an der Hüfte nach unserer Zusammenstellung in Fall 1—5, 10, 27, 28, 29 — 29,03% —, am Knie in Fall 6, 7, 31 — 9,68% —) erfüllt wurden. Der Anwendung dieser Operationsmethode, welche nicht selten als Indicatio vitalis unumgänglich notwendig ist, haben wir vornehmlich die glücklichen Resultate in der Zeit der neuen Ära des Wundheilverfahrens zu danken, und ihre überraschenden Erfolge gehören zu den schönsten Triumphen der modernen Gelenkchirurgie.

Zum Schluss ist es mir eine angenehme Pflicht, meinem hochverehrten Lehrer, Herrn Geheimen Medicinal-Rat Professor Dr. Helferich, für die gütige Überlassung des Themas und für die freundliche Durchsicht der Arbeit meinen ergebensten Dank auszusprechen.

Litteratur.

Canon: Zur Ätiologie der Sepsis, Pyämie und Osteomyelitis. Deutsche Zeitschrift für Chirurgie. Bd. 37, 5 u. 6. 1893.

Canon: Beiträge zur Osteomyelitis mit Immunisierungsversuchen. Deutsche Zeitschrift für Chirurgie. Bd. 42, 1 u. 2. 1895.

Driessen: Über die Resection des Hüftgelenks bei acuter infectiöser Osteomyelitis. Centralblatt für Chirurgie. 1880. Nr. 42.

Funke: Beiträge zur Kenntnis der acuten Osteomyelitis. Archiv für klinische Chirurgie. Bd. 50, XXI. 1895.

Garrè: Zur Ätiologie der acuten eitrigen Entzündung. Fortschritte der Medicin. III. 1885.

Garrè: Über einige seltene Erscheinungsformen der acuten infectiösen Osteomyelitis. Kocher's Festschrift. Wiesbaden 1891.

Garrè: Über besondere Formen und Folgezustände der acuten infectiösen Osteomyelitis. Beiträge zur klinischen Chirurgie. Bd. X, 2. 1893.

Heidenhain: Über 46 Fälle von acuter Osteomyelitis. Archiv für klinische Chirurgie. Bd. 48, XVIII. 1894.

Jordan: Über die acute infectiöse Osteomyelitis des oberen Femurendes. Beiträge zur klinischen Chirurgie. Bd. VII, 3. 1891.

Jordan: Die acute Osteomyelitis und ihr Verhältnis zu den pyogenen Infectionen. Beiträge zur klinischen Chirurgie. Bd. X, 3. 1893.

Kocher und Tavel: Vorlesungen über chirurgische Infectionskrankheiten. I. Teil. Basel und Leipzig 1895.

Köstlin: Experimente zur acuten Osteomyelitis. Halle 1870.

Küster: Über Frühoperationen bei Osteomyelitis. Archiv für klinische Chirurgie. Bd. 48, XLIV. 1894.

Lannelongue et Achard: Annales de l'institut Pasteur. Avril 1891.

Lexer: Zur experimentellen Erzeugung osteomyelitischer Herde. Archiv für klinische Chirurgie. Bd. 48, VIII. 1894.

Lexer: Osteomyelitis-Experimente mit einem spontan beim Kaninchen vorkommenden Eitererreger. Arch. f. klin. Chirurg. Bd. 52, XXIV. 1896.

Lexer: Experimente über Osteomyelitis. Bd. 53, XI. 1896.

Lexer: Die Ätiologie und die Mikroorganismen der acuten Osteomyelitis. Sammlung klinischer Vorträge von R. von Volkmann. Nr. 173. Januar 1897.

K. Müller: Über acute Osteomyelitis. Münchener medicinische Wochenschrift. Nr. 47 und 48. 1893.

W. Müller: Die acute Osteomyelitis der Gelenkgebiete. Deutsche Zeitschrift für Chirurgie. Bd. 21, 5. 6. 1885.

Petruschky, Joh.: Untersuchungen über Infection mit pyogenen Kokken. Ztschrft. f. Hygiene und Infectionskrkht. Bd. XVII. XIIX. 1894.

Ribbert: Beiträge zur Localisation der Infectionskrankheiten. Ref. in Baumgarten J.-B. Bd. I.

Rosenbach: Experimente zur acuten Osteomyelitis. Halle 1870.

Rosenbach: Mikroorganismen bei den Wundinfectionskrankheiten des Menschen. Wiesbaden 1884.

Roser, W.: Thesen und Hypothesen über die acute Osteomyelitis. Als Manuscript gedruckt. Marburg 1878.

Schimmelbusch: Infection bei heiler Haut. Centralblatt für Chirurgie. 1888.

Schimmelbusch und Mühsam: Über eine spontane eitrige Wundinfection der Kaninchen. Arch. f. klin. Chirurg. Bd. 52, XXIII. 1896.

Schmidt: Jahrbücher der in- und ausländischen gesamten Medicin.

Thelen: Über die Behandlung der acuten eitrigen Osteomyelitis an den Epiphysenlinien. Centralblatt für Chirurgie. 1888. Nr. 47.

Ullmann: Beiträge zur Lehre der Osteomyelitis acuta. Wien 1891.

Virchow und Hirsch: Jahresberichte über die Leistungen und Fortschritte in der gesamten Medicin.

Witzel: Gelenk- und Knochenentzündungen bei acut-infectiösen Erkrankungen. Bonn 1890.

Lebenslauf.

Verfasser vorliegender Arbeit, Albert Schütze, evangelisch, geboren am 2. Juli 1872 zu Berlin als der Sohn des Kupferstechers und akademischen Künstlers Albert Schütze und seiner Ehefrau Pauline, geb. Wassmann, erhielt seine wissenschaftliche Vorbildung auf dem Kgl. Friedrich-Wilhelms-Gymnasium zu Berlin, welches er im October 1890 mit dem Zeugnis der Reife verliess, um sich dem Studium der Medicin zu widmen. Zu diesem Zwecke liess er sich bei der medicinischen Facultät der Kgl. Universität zu Berlin immatriculieren, welcher er während der ersten 7 Semester mit Ausnahme eines Sommerhalbjahres 1893 in München angehörte. Im Mai 1894 suchte er die Universität Greifswald auf, woselbst er am 11. Mai 1897 die ärztliche Staatsprüfung beendigte. Das Tentamen physicum bestand er am 10. November 1892, das Examen rigorosum am 14. Mai 1897. Während seiner Studienzeit besuchte er die Vorlesungen, Kliniken und Curse folgender Herren Professoren und Docenten:

In Berlin:

Benda, E. du Bois-Reymond †, Fasbender, A. Fränkel, P. Guttmann †, Hartmann †, Hertwig, von Hofmann, Krabbe, Kundt †, Liebreich, Mendel, Preyer, Rawitz, E. Schmidt, Fr. E. Schulze, Waldeyer, R. Virchow.

In München:

Angerer, Klaussner, von Ziemssen.

In Berlin:

Brieger, E. Grawitz, Olshausen, Winter.

In Greifswald:

Beumer, P. Grawitz, Heidenhain, Helferich, Krabler, Löffler, Mosler, Peiper, Pernice, von Preuschen, O. Schirmer, Schulz.

Allen diesen seinen hochverehrten Lehrern spricht Verfasser an dieser Stelle seinen verbindlichsten Dank aus.

Thesen.

I.

Die Unterlassung der Frühresection bei Epiphysenosteomyelitis ist in gewissen Fällen ein Kunstfehler.

II.

Bei Pyosalpinx ist eine locale Behandlung des Uterus streng contraindiciert.

III.

Die Resectio optico-ciliaris verdient unter Umständen den Vorzug vor der Enucleation des Bulbus.

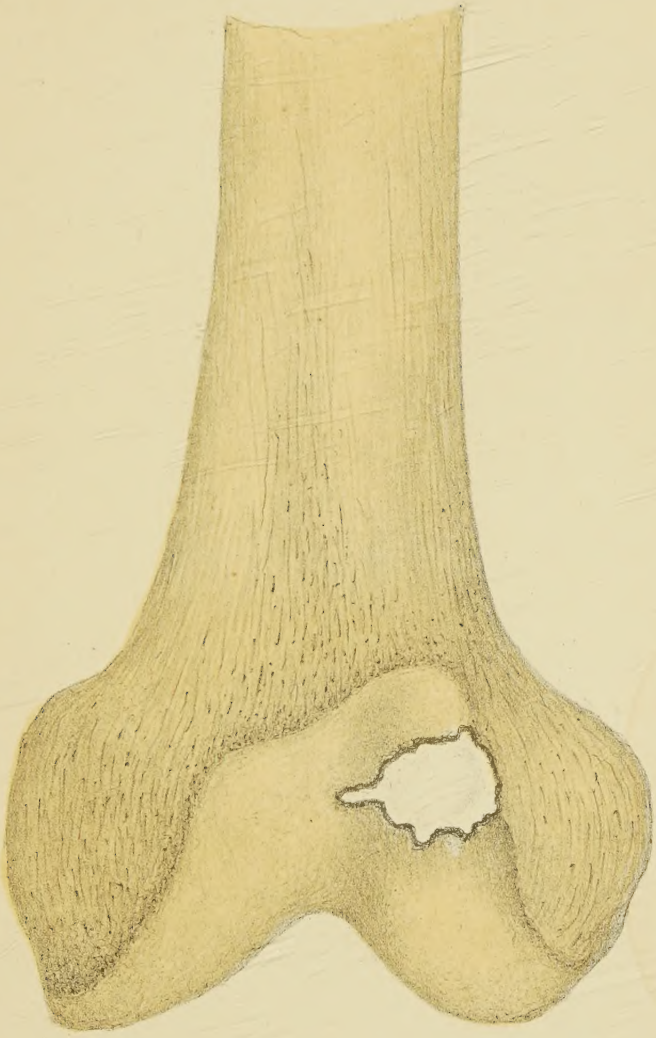

Hlb. Schütze Lith. Inst. Berlin.